

网络出版时间:2024-09-25 09:58:40 网络出版地址:https://link.cnki.net/urlid/34.1065.R.20240924.1718.024

◇ 口腔医学研究 ◇

137 例不同垂直骨面型成年女性患者正畸治疗 前后面部变化的软组织三维研究

王占礼^{1,2}, 韩爽¹, 魏小娇^{1,2}, 耿荣光^{1,3}, 张浩^{1,3}¹ 安徽医科大学合肥口腔临床医院, 合肥市口腔医院正畸二科, 合肥 230001;² 皖南医学院口腔医学系, 芜湖 241002; ³ 蚌埠医学院口腔医学院, 蚌埠 233030

摘要 目的 探讨不同垂直骨面型患者在正畸治疗后面部软组织变化差异。方法 选取 137 例 18~30 岁女性 II 类错殆畸形患者, 使用其面部软组织三维模型资料进行回顾性分析, 依据下颌平面角 (FH-MP) 角度分为高角组、均角组、低角组。在矫治前 (T0) 以及矫治中第 6 个月 (T1)、治疗后 (T2) 采用 EinScan Pro 2X 2020 手持高精度三维扫描仪捕捉患者面部软组织图像。使用逆向工程软件 Geomagic Wrap 2021 对患者面像进行重叠, 应用 SPSS 26.0 统计软件对组内及组间差异进行统计分析。结果 正畸治疗前后, 高角组面部整体变化量平均为 (-3.25 ± 0.22) mm, 均角组平均为 (-3.28 ± 0.30) mm, 低角组平均为 (-3.69 ± 0.36) mm, 低角组相较于另外两组下降更多, 差异有统计学意义 ($P < 0.05$)。低角组患者的下颌角区、颞区下降最多, 分别为 (-2.78 ± 0.18) mm、 (-2.27 ± 0.35) mm, 相较于另外两组差异有统计学意义 ($P < 0.05$), 其他分区各组间差异无统计学意义 ($P > 0.05$)。结论 三组患者面部整体及各面部分区均发生一定负向变化, 但低角组在下颌角区、颞肌区较其他两组塌陷更为明显。

关键词 正畸治疗; 面部美学; 三维; II 类错殆; 垂直骨面型; 软组织; 成年女性

中图分类号 R 783.5

文献标志码 A **文章编号** 1000-1492(2024)09-1664-06

doi:10.19405/j.cnki.issn1000-1492.2024.09.024

近年来, 通过正畸治疗寻求自我形象改善的人数一直在上升, 其中成年女性占比越来越高, 接近 70%^[1], 并且在治疗中的强迫症状及抑郁倾向显著高于男性, 对面部一些细微的变化表现得过分关心^[2]。这类人群中, 越来越多患者反映正畸治疗后自己的脸颊、太阳穴发生了凹陷, 这一点引起临床医师的广泛关注。众所周知, 人的面部软组织在功能、美观和解剖结构上是统一体, 解剖结构或者咬合功能的改变将影响整个面部形态美观。以往的研究大多集中在拔牙与否对面部软组织变化的影响, 而忽略了不同垂直骨面型个体中面部软组织的厚度存在差异^[3], 下颌形态与肌肉的厚度和面部轮廓也存在一定的相关性^[4]等因素。据此, 该研究采用基于结构光学的 EinScan Pro 三维扫描仪 (先临三维科技股

份有限公司, 中国) 获取接受正畸治疗患者的面部软组织三维模型, 对所获得的数据进行客观、定量的分析, 探索正畸对不同垂直骨面型 II 类成年女性面部软组织的影响规律, 为正畸矫治计划的制定提供更好的参考, 规避临床上的美学风险。

1 材料与方法

1.1 研究对象 收集 2020 年 8 月-2023 年 7 月在合肥市口腔医院正畸治疗结束的 18~30 岁女性错殆畸形患者 137 例。本研究经过合肥市口腔医院生物医学伦理委员会批准 (伦理批准号: YJS20220101), 受试者同意将病例资料用于本研究并签署知情同意书。按照 Downs 分析法, 依据下颌平面 (mandibular plane, MP) 与眶耳平面 (frankfort horizontal plane, FH) 的交角 (FH-MP) 大小分为 3 组: ① $FH-MP \leq 25.6^\circ$ 为低角组, 共 43 例; ② $25.6^\circ < FH-MP < 36.7^\circ$ 为均角组, 共 49 例; ③ $FH-MP \geq 36.7^\circ$ 为高角组, 共 45 例。纳入标准: ① 18~30 岁成年女性, 汉族; ② $0^\circ < ANB < 6^\circ$; ③ 牙颌条件: 牙列完整, 无明显骨性畸形, 拥挤度 I°-II°; ④ 依据临床、影像学检查以及研究模型制定矫治方案, 确定为

2024-06-07 接收

基金项目: 安徽省重点研究与开发计划项目 (编号: 2022e070200592); 合肥市卫生健康委 2021 年度应用医学研究项目 (编号: Hwk2021yb019); 安徽医科大学校科研基金项目 (编号: 2021xkj250)

作者简介: 王占礼, 男, 硕士研究生;

韩爽, 女, 主任医师, 硕士生导师, 通信作者, E-mail: elenhan623@126.com

拔除前磨牙或非拔牙矫治;⑤ 初始体质质量指数 (body mass index, BMI): $18.5 \text{ kg/m}^2 \leq \text{BMI} < 24 \text{ kg/m}^2$, 每次拍摄面部扫描时 BMI 波动在正常范围之内。排除标准:① 存在严重骨性不对称畸形、开殆畸形或偏殆畸形;② 颌面部外伤、手术或正畸史;③ 颌面部软组织发育缺陷或软组织不对称超过 5 mm;④ 颞下颌关节紊乱病并有明显的临床症状。所有患者自主选择托槽品牌。镍钛弓丝每月更换 1 次,镍钛弓丝顺序为 0.012 英寸、0.014 英寸、0.016 英寸、0.016 × 0.022 英寸和 0.018 × 0.025 英寸。

告知患者接受正畸治疗时必须注意自身饮食。如果饮食习惯不良,会延长正畸周期,最终对治疗效果产生影响。在接受矫正治疗时不可进食黏性太大的食品,如口香糖、年糕等;此外,不得咬食过于坚硬的食物,如坚果、肉骨头等。尽可能不要进食带核食物,避免托槽受到磕碰,大块的食物需切成小块后进食。

1.2 研究方法

1.2.1 面部软组织模型获取 采用 EinScanPro 2X 2020 手持高精度三维扫描仪采集患者在矫治前 (T0) 以及矫治中第 6 个月 (T1)、治疗结束 (T2) 面部数据。三维数据采集由同一操作员完成。拍摄过程中,在自然灯光下,患者在仪器中央坐直,采取自然头位,面部肌肉自然放松,图像以 OBJ 格式保存,导入 Geomagic Wrap 2021 软件中进行重建 (图 1A) 和二次处理 (图 1B),并对面部相关解剖位点进行标记 (图 1C)。

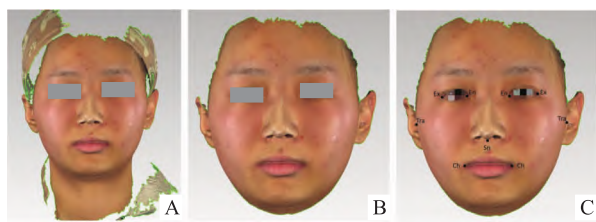


图 1 面部软组织获取及处理

Fig.1 Facial soft tissue acquisition and processing

A: Facial 3D reconstruction; B: Secondary processing of model; C: Facial related anatomical site markers; En: Inner canthal point; Ex: Outer canthal point; Tra: External tragus point; Sn: Subnasal point; Ch: Corner point.

1.2.2 测量区域划分 依据外眦点、鼻下点、耳屏外点和口角点确定 4 个横向水平面,依据双侧的内眦点和外眦点确定 4 个矢状面,依据鼻下点、双侧耳屏外点以及耳屏外点与鼻下点的连线中点确定 3 个

冠状面,将面部分为与本研究相关的 13 个区,通过对面部单侧 13 个区域、双侧共 26 个区域的测量分析,不但可以观察面部整体的软组织变化量,还可以观察每一个区域的变化量,见图 2A、2B。

1.2.3 图像的重叠及测量 将受试者在 T0、T1、T2 时刻面部三维数据导入到 Geomagic Wrap 2021 软件中进行重叠以及测量。选择前额部区域,以 T0 为参考图像,T1、T2 为测试图像进行重叠,整个过程由同一个操作者连续完成。对获得的图像进行定性及定量的分析,冷色调记为负,提示面部软组织发生凹陷;暖色调记为正,提示软组织外凸,颜色不代表绝对值,而是相对于预处理图像的变化,见图 3A、3B。

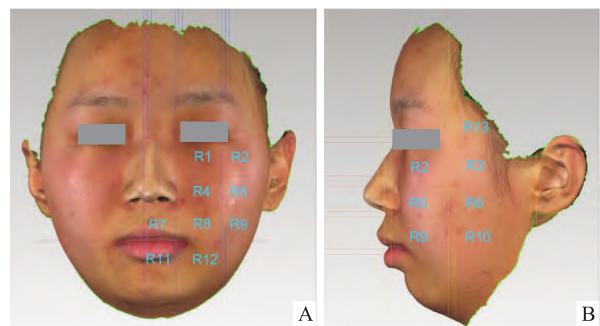


图 2 面部区域划分

Fig.2 Facial region division

A: Front view; B: Side view; Note: R1: Suborbital region; R2: Zygomatic region; R3: Zygomatic arch region; R4: Paranasal area; R5: Upper cheek region; R6: Subzygomatic region; R7: Upper lip region; R8: Paratangular area of upper mouth; R9: Lower buccal region; R10: Mandibular angular region; R11: Lower lip and mental region; R12: Inferior corner area; R13: Temporal region.

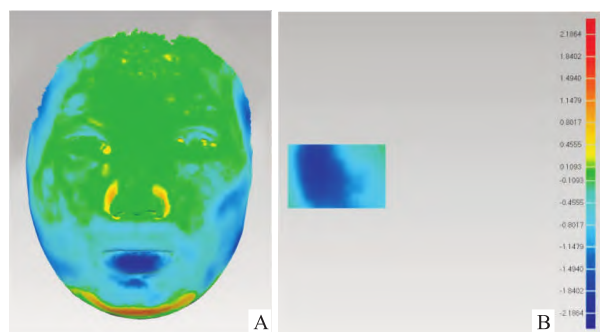


图 3 面部重叠示意图

Fig.3 Face overlap diagram

A: Face color map after overlapping; B: Facial soft tissue deviation analysis (R10).

1.3 统计学处理 使用 SPSS 26.0 版本进行数据分析。计量资料以均数 ± 标准差 ($\bar{x} \pm s$) 表示,采用

Shapiro-Wilk 检验检测计量资料的正态性,数据符合正态分布,多组间比较采用重复测量方差分析或单因素 ANOVA 方差分析,以 $P < 0.05$ 为差异有统计学意义。

2 结果

2.1 三组患者在 T0、T1、T2 时间点 BMI 比较 如表 1 所示:高角组、均角组、低角组差异均无统计学意义($P > 0.05$)。

2.2 三组患者在 T0-T1 面部整体及各分区变化 三组间比较显示,高角、均角骨面型变化均较小,低角型的变化均大于高角、均角型。T0-T1 期间变化较大的区域有 3 个:总体区域 W、R10 区域、R13 区域,差异均有统计学意义($P < 0.05$),其余组间差异无统计学意义($P > 0.05$),见表 2。

2.3 三组患者在 T1-T2 面部整体及各分区变化 三组间比较显示,T1-T2 期间变化较大的区域有 3 个,总体区域 W、R10 区域、R13 区域差异均有统计学意义($P < 0.05$),其余组间差异无统计学意义($P > 0.05$),见表 3。

3 讨论

以往对于面部形态的研究,研究者多采用的是二维方法进行测量评价^[5],但始终存在失真以及重叠不一致等问题。本研究采用的是基于光栅扫描技术的手持式面部扫描仪对患者面部软组织进行获取,其精度可达 0.022 mm 左右,手持式扫描仪对面部细节的表现较好,适合对面部尤其是口唇区形态细节要求较高的美学修复和病例展示^[6]。

既往的研究认为,18~30 岁自然人群面部骨骼变化仅为 1.5 mm 左右^[7],所以在正畸的 2~3 年中骨骼变化更是有限,并且女性成年后面部形态不会发生明显变化。因此,面部轮廓的变化主要取决于正畸治疗对于软组织的改变。之前的研究普遍认为成人正畸后面部轮廓的改变主要集中在前 6 个月,此后面部变化就不再显著,拔牙与否并不是面部软组织变化的主要影响因素^[8-9]。值得注意的是,不同垂直骨面型个体面部软组织厚度存在差异,下颌形态与肌肉的厚度和面部轮廓也存在一定的相关性。然而,对于不同垂直骨面型患者正畸治疗后面

表 1 不同时期患者的 BMI 比较

Tab. 1 Comparison of BMI of patients in different periods

Group	T0	T1	T2	F value	P value
High angle group	20.292 ± 0.889	20.307 ± 0.908	20.338 ± 0.973	0.060	0.942
Average angle group	20.132 ± 0.938	20.169 ± 0.897	20.298 ± 0.830	1.030	0.367
Low angle group	20.646 ± 0.790	20.550 ± 0.721	20.580 ± 0.893	0.474	0.626
F value	1.293	0.752	0.409		
P value	0.286	0.478	0.667		

表 2 T0 - T1 期间各区域变化差异($\bar{x} \pm s$)

Tab. 2 Changes in different regions during T0 - T1 ($\bar{x} \pm s$)

Subjects	High angle group (n = 43)	Average angle group (n = 49)	Low angle group (n = 45)	F value	P value
W (mm)	-1.954 ± 0.327	-1.944 ± 0.208	-2.192 ± 0.242 ^{*#}	4.112	0.024
R1 (mm)	-0.976 ± 0.158	-1.012 ± 0.207	-1.017 ± 0.234	0.153	0.859
R2 (mm)	-0.883 ± 0.207	-0.909 ± 0.281	-1.057 ± 0.264	1.839	0.173
R3 (mm)	-1.016 ± 0.331	-0.984 ± 0.279	-0.925 ± 0.239	0.356	0.703
R4 (mm)	-0.619 ± 0.257	-0.615 ± 0.291	-0.624 ± 0.271	0.004	0.996
R5 (mm)	-0.745 ± 0.233	-0.713 ± 0.254	-0.807 ± 0.222	0.592	0.558
R6 (mm)	-0.770 ± 0.196	-0.768 ± 0.308	-0.863 ± 0.261	0.590	0.559
R7 (mm)	-0.544 ± 0.249	-0.559 ± 0.222	-0.563 ± 0.229	0.024	0.976
R8 (mm)	-1.019 ± 0.195	-1.083 ± 0.217	-1.085 ± 0.218	0.395	0.677
R9 (mm)	-0.877 ± 0.162	-0.883 ± 0.169	-1.012 ± 0.268	1.864	0.169
R10 (mm)	-1.381 ± 0.168	-1.334 ± 0.266	-1.633 ± 0.220 ^{*#}	7.142	0.002
R11 (mm)	-0.461 ± 0.161	-0.504 ± 0.211	-0.600 ± 0.253	1.473	0.242
R12 (mm)	-0.901 ± 0.223	-0.936 ± 0.307	-0.995 ± 0.276	0.397	0.675
R13 (mm)	-1.022 ± 0.274	-1.117 ± 0.264	-1.320 ± 0.146 ^{*#}	5.607	0.007

* $P < 0.05$ vs High angle group; # $P < 0.05$ vs Average angle group

表3 T1-T2期间各区域变化差异($\bar{x} \pm s$)Tab. 3 Changes in different regions during T1-T2($\bar{x} \pm s$)

Subjects	High angle group($n=43$)	Average angle group($n=49$)	Low angle group($n=45$)	F value	P value
W(mm)	-1.273 ± 0.235	-1.250 ± 0.175	-1.459 ± 0.241 *#	3.916	0.028
R1(mm)	-0.660 ± 0.201	-0.635 ± 0.303	-0.664 ± 0.212	0.060	0.942
R2(mm)	-0.564 ± 0.354	-0.631 ± 0.268	-0.731 ± 0.267	1.059	0.357
R3(mm)	-0.653 ± 0.253	-0.629 ± 0.207	-0.678 ± 0.285	0.142	0.868
R4(mm)	-0.270 ± 0.311	-0.305 ± 0.348	-0.384 ± 0.321	0.421	0.660
R5(mm)	-0.399 ± 0.268	-0.468 ± 0.185	-0.546 ± 0.305	1.070	0.353
R6(mm)	-0.535 ± 0.261	-0.477 ± 0.302	-0.615 ± 0.143	1.153	0.326
R7(mm)	-0.377 ± 0.249	-0.328 ± 0.201	-0.433 ± 0.189	0.882	0.422
R8(mm)	-0.668 ± 0.287	-0.657 ± 0.225	-0.693 ± 0.258	0.077	0.926
R9(mm)	-0.637 ± 0.228	-0.495 ± 0.220	-0.648 ± 0.232	2.047	0.143
R10(mm)	-0.932 ± 0.280	-0.936 ± 0.189	-1.144 ± 0.171 *#	4.451	0.018
R11(mm)	-0.285 ± 0.145	-0.259 ± 0.213	-0.345 ± 0.204	0.747	0.481
R12(mm)	-0.557 ± 0.262	-0.594 ± 0.256	-0.626 ± 0.260	0.228	0.797
R13(mm)	-0.697 ± 0.147	-0.703 ± 0.173	-0.906 ± 0.161 *#	7.438	0.002

* $P < 0.05$ vs High angle group; # $P < 0.05$ vs Average angle group

部软组织变化的三维研究却鲜有报道。本研究回顾性分析了137例不同垂直骨面型患者,发现在正畸治疗后,各组患者面部整体均会发生不同程度的负向变化(表2、表3),这与Gao et al^[8]关于拔牙与否对面部影响的研究结果相一致,但关于不同垂直骨面型患者正畸后面部变化的规律尚未见相关研究。而在Ismail et al^[10]的研究中正畸治疗后患者面部却出现了普遍的正向变化,本研究结果与之不一致,究其原因可能是其纳入标准为11~19岁患者,未能排除个体生长发育的影响,同时Ismail et al^[10]的研究对于治疗前后患者体质量改变及治疗前拥挤度均无明确交代,这也有可能是对面部变化产生影响的因素。在本研究中,面部凹陷最大的区域发生在下颌角区(R10),其次是颞肌区(R13),这与谢天伊等^[9]的研究结果一致。而Rongo et al^[11]的一项前瞻性研究表明,除鼻唇角发生有限的变化外,面部并未发生显著的负向变化。主要是其纳入标准中包括中重度的拥挤患者,这就解释了为何鼻唇角的变化更为显著。事实上,Ⅱ类力学牵引和双重咬合、转矩的控制可能进一步改变软组织的位置,增加了混杂因素。同时,本研究仅纳入汉族成年女性患者,排除了种族因素对正畸治疗中软组织变化的影响。

本研究中,在T0-T2期间低角组患者面部整体(W)平均变化约(-3.69 ± 0.36)mm,显著高于高角组(-3.25 ± 0.22)mm与均角组(-3.28 ± 0.30)mm($P < 0.05$),而高角组与均角组之间差异无统计学意义($P > 0.05$)(表2、表3)。同时,三组患者面部变化主要集中在前6个月,之后面部改变就不再显著。低角组的R10、R13软组织厚度相较于高角

组、均角组下降得更大($P < 0.05$),这与Pan et al^[12]的一项利用锥形束CT对咬肌及周围组织厚度变化的研究结果相一致。本研究中R10、R13区域对应的肌肉分别为咬肌与颞肌,咬肌、颞肌横截面积和下颌形状之间存在显著关联,咬肌的冠状部分起源于颞骨颞骨突的内侧和颞表面以及颞深筋膜的深层^[13],即较大的咬肌和颞肌横截面积与更宽的梯形支、更大的喙突、更矩形的形态和更弯曲的基底弓有关。这表明低角患者通常被认为咬肌更大,咬合力更强。由于正畸治疗中的疼痛以及嘱患者勿咬硬物,咀嚼肌发生顺应性萎缩。同时,咬肌是最突出的咀嚼肌,支撑软组织下颌角区且处于面部中较浅位置,所以在正畸治疗中容易丢失更多的软组织也更容易影响面部形态。临床上患者自觉颞骨更显突出,则是因为颊部与颞部凹陷所产生的视觉效果。本研究发现在T1-T2期间,各个组间的软组织改变不再明显,这可能是由于患者经过前6个月的正畸治疗已经适应了固定矫正器,矫治器对患者咀嚼及疼痛的影响较先前降低,咀嚼功能逐渐恢复。而既往的研究表明,在使用隐形矫正器的前2周内,咀嚼肌活动增加^[14]。与唇侧固定矫治器相比,佩戴隐形矫正器者报告的咀嚼不适较少。这提示在临床上对于低角患者为避免过多的软组织丢失,可以优先选用隐形矫治器以避免面部美学缺失,即使这种美学缺失可能是暂时的。

本研究也存在一定局限性,首先,只纳入了18~30岁的汉族成年女性,但是面部软组织厚度随BMI的增加而增加,不同种族厚度也存在差异且男性面部软组织厚度普遍高于女性^[15]。其次,正畸治

疗后面部软组织能否恢复到治疗前水平不得而知,未来将对治疗后患者进行长期随访。

参考文献

- [1] Saccomanno S, Saran S, Laganò D, et al. Motivation, perception, and behavior of the adult orthodontic patient: a survey analysis [J]. *Biomed Res Int*, 2022, 2022: 2754051. doi: 10.1155/2022/2754051.
- [2] Sammet-Hofmann I, Stuhr U, Meyer A E. Results and problems of time series analysis of individual observations in client-centered and psychodynamic brief psychotherapy [J]. *Z Klin Psychol Psychopathol Psychother*, 1994, 42(1):27-41.
- [3] Saadeh M, Fayyad H, Haddad R, et al. Facial soft tissue thickness differences among different vertical facial patterns [J]. *Forensic Sci Int*, 2020, 317:110468. doi: 10.1016/j.forsciint.2020.110468.
- [4] Park K M, Choi E, Kwak E J, et al. The relationship between masseter muscle thickness measured by ultrasonography and facial profile in young Korean adults [J]. *Imaging Sci Dent*, 2018, 48(3):213-21. doi: 10.5624/isd.2018.48.3.213.
- [5] 丁思齐,郑秀云,邢田,等.基于侧貌的额部形态规律研究 [J]. *安徽医科大学学报*, 2022, 57(10):1656-60. doi: 10.19405/j.cnki.issn1000-1492.2022.10.026.
- [5] Ding S Q, Zheng X Y, Xing T, et al. Research on profile-based forehead morpholog [J]. *Acta Univ Med Anhui*, 2022, 57(10):1656-60. doi: 10.19405/j.cnki.issn1000-1492.2022.10.026.
- [6] Amezua X, Iturrate M, Garikano X, et al. Analysis of the influence of the facial scanning method on the transfer accuracy of a maxillary digital scan to a 3D face scan for a virtual facebow technique: an *in vitro* study [J]. *J Prosthet Dent*, 2022, 128(5):1024-31. doi: 10.1016/j.prosdent.2021.02.007.
- [7] Bondevik O. Dentofacial changes in adults: a longitudinal cephalometric study in 22-33 and 33-43 year olds [J]. *J Orofac Orthop*, 2012, 73(4):277-88. doi: 10.1007/s00056-012-0090-3.
- [8] Gao J, Wang X, Qin Z, et al. Profiles of facial soft tissue changes during and after orthodontic treatment in female adults [J]. *BMC Oral Health*, 2022, 22(1):257. doi: 10.1186/s12903-022-02280-5.
- [9] 谢天伊,贾绮林.成年女性正畸患者颊颞部软组织变化的三维测量研究 [J]. *中华口腔正畸学杂志*, 2020, 27(4):181-6. doi: 10.3760/cma.j.cn115797-20190314-20401.
- [9] Xie T Y, Jia Q L. Three-dimensional measurement of soft tissue changes in female adults during orthodontic treatment [J]. *Chin J Orthod*, 2020, 27(4):181-6. doi: 10.3760/cma.j.cn115797-20190314-20401.
- [10] Ismail S F, Moss J P, Hennessy R. Three-dimensional assessment of the effects of extraction and nonextraction orthodontic treatment on the face [J]. *Am J Orthod Dentofacial Orthop*, 2002, 121(3):244-56. doi: 10.1067/mod.2002.121010.
- [11] Rongo R, Nissen L, Leroy C, et al. Three-dimensional soft tissue changes in orthodontic extraction and non-extraction patients: a prospective study [J]. *Orthod Craniofac Res*, 2021, 24:181-92. doi: 10.1111/ocr.12506.
- [12] Pan Y, Chen S, Shen L, et al. Thickness change of masseter muscles and the surrounding soft tissues in female patients during orthodontic treatment: a retrospective study [J]. *BMC Oral Health*, 2020, 20(1):181. doi: 10.1186/s12903-020-01168-6.
- [13] Mezey S E, Müller-Gerbl M, Toranelli M, et al. The human masseter muscle revisited: first description of its coronoid part [J]. *Ann Anat*, 2022, 240:151879. doi: 10.1016/j.aanat.2021.151879.
- [14] Lou T, Tran J, Castroflorio T, et al. Evaluation of masticatory muscle response to clear aligner therapy using ambulatory electromyographic recording [J]. *Am J Orthod Dentofacial Orthop*, 2021, 159(1):e25-33. doi: 10.1016/j.ajodo.2020.08.012.
- [15] Piombino P, Esposito E, Committeri U, et al. Facial soft tissue thickness measurement method and relationship with BMI, age and sex [J]. *J Stomatol Oral Maxillofac Surg*, 2023, 124(4):101420. doi: 10.1016/j.jormas.2023.101420.

Soft tissue 3D study of facial changes in 137 adult female patients with different vertical bone facial types before and after orthodontic treatment

Wang Zhanli^{1,2}, Han Shuang¹, Wei Xiaojiao^{1,2}, Geng Rongguang^{1,3}, Zhang Hao^{1,3}

(¹Hefei Clinical Hospital of Stomatology, Anhui Medical University, Second Dept of Orthodontice, Hefei Stomatological Hospital, Hefei 230001; ²Dept of Stomatology, Wannan Medical College, Wuhu 241002; ³School of Stomatology, Bengbu Medical College, Bengbu 233030)

Abstract Objective To investigate the difference of facial soft tissue changes in patients with different vertical bone facial types after orthodontic treatment. **Methods** A total of 137 female patients with class II malocclusion aged 18 to 30 years old were selected for retrospective analysis using facial soft tissue 3D model data. According to the mandibular plane angle (FH-MP) angle, they were divided into high angle group, average angle group and low angle group. The EinScan Pro 2X 2020 handheld high-precision 3D scanner was used to capture facial soft tissue images of patients before treatment (T0) and at 6 months during treatment (T1) and after treatment (T2). The patients' facial images were overlapped using reverse engineering software Geomagic Wrap 2021, and the differences within and between groups were statistically analyzed using SPSS 26.0 statistical software. **Results** Before

网络出版时间:2024-09-25 09:59:45 网络出版地址:https://link.cnki.net/urlid/34.1065.R.20240924.1718.025

基于 16S rDNA 测序的慢性牙髓炎 及根尖周炎感染根管内菌群多样性研究

李昱志^{1,2}, 苏旭², 陈晓涛², 徐洁², 赵莉²

(¹石河子大学医学院口腔医学系, 石河子 832000;

²新疆维吾尔自治区人民医院口腔科, 乌鲁木齐 830000)

摘要 目的 采用 16S rDNA 测序技术比较慢性牙髓炎和慢性根尖周炎患牙根管内微生物群落的构成差异, 了解微生物与牙髓疾病的关系。方法 临床采集需要进行根管治疗的慢性牙髓炎患牙和慢性根尖周炎患牙根管内微生物群落样本。提取样本中的细菌总 DNA, PCR 扩增其 16S rDNA 片段上的 V3-V4 高变区基因片段, 经 NovaSeq 测序后进行统计分析和生物信息学分析, 包括种系发育分析、多样性分析及组间差异分析。结果 总计收集到慢性牙髓炎患牙 6 颗, 慢性根尖周炎 7 颗, 经高通量测序后共得到 8 510 个操作分类单元 (OTU), 菌群多样性分析显示慢性牙髓炎和慢性根尖周炎在菌群构成的差异有统计学意义 ($P < 0.05$)。其中, 变形菌门、酸杆菌门及放线菌门在慢性牙髓炎患牙根管内相对丰度显著高于慢性根尖周炎。拟杆菌门和互养菌门的相对丰度在慢性根尖周炎患牙根管中显著增加。结论 牙髓疾病患牙根管中感染微生物存在复杂多样性。慢性牙髓炎和慢性根尖周炎感染根管内的微生物群落构成上具有一定差异, 根管内微生物组成的变化可能与牙髓疾病发生发展相关。

关键词 牙髓炎; 根尖周炎; 微生物组; 口腔菌群; 16S rDNA; 测序

中图分类号 R 781.34

文献标志码 A **文章编号** 1000-1492(2024)09-1669-07

doi:10.19405/j.cnki.issn1000-1492.2024.09.025

慢性牙髓炎和慢性根尖周炎是口腔科常见的细

菌感染性疾病。当细菌侵入根管系统引起牙髓感染, 则形成牙髓炎; 而根尖周炎多继发于牙髓感染, 通常是由于根管内长期存在感染未治疗而导致的根尖周组织炎症^[1]。早期常采用细菌培养法和生物化学等方法对患牙根管微生物群进行研究。但传统方法只能在环境中识别出可培育的优势菌群, 存在着关键菌群可能错失的风险^[2]。由于根管系统低氧环境和营养物质的匮乏, 使得根管感染形成以厌

2024-08-02 接收

基金项目: 新疆维吾尔自治区区域协同创新专项 (科技援疆计划) (编号: 2021E02071); 新疆第二医学院科研项目 (编号: ZR202401)

作者简介: 李昱志, 男, 硕士研究生;

赵莉, 女, 硕士, 副教授, 硕士生导师, 通信作者, E-mail: rmyzhaoli@163.com

and after orthodontic treatment, the average overall facial changes in the high angle group were (-3.25 ± 0.22) mm, in the average angle group was (-3.28 ± 0.30) mm, and in the average low angle group was (-3.69 ± 0.36) mm. Compared with the other two groups, the changes in the low angle group decreased more, and the difference was statistically significant ($P < 0.05$). The mandibular angle area and temporal area decreased the most in the low angle group, which were (-2.78 ± 0.18) mm and (-2.27 ± 0.35) mm, respectively, and the difference was statistically significant compared with the other two groups ($P < 0.05$), while there was no statistically significant difference among the other groups ($P > 0.05$). **Conclusion** The whole face and all facial regions of the three groups had some negative changes, but the collapse in the mandibular angle area and the temporal muscle area of the low angle group was more obvious than that of the other two groups.

Key words orthodontic treatment; facial aesthetics; three-dimensional; class II malocclusion; vertical facial type; soft tissue; adult female

Fund programs Key Research and Development Project of Anhui Province (No. 2022e070200592); Hefei Municipal Health Commission 2021 Applied Medical Research Project (No. Hwk2021yb019); Research Fund Project of Anhui Medical University (No. 2021xkj250)

Corresponding author Han Shuang, E-mail: ellenshan623@126.com