

角膜绷带镜固定角膜缘干细胞移植片在原发性翼状胬肉切除术中的应用

汪传梅, 吴文芳, 程意农, 何雄浩, 汤红雨

引用: 汪传梅, 吴文芳, 程意农, 等. 角膜绷带镜固定角膜缘干细胞移植片在原发性翼状胬肉切除术中的应用. 国际眼科杂志 2021; 21(8): 1449-1452

作者单位: (245000) 中国安徽省黄山市人民医院眼科
作者简介: 汪传梅, 毕业于皖南医学院, 本科, 副主任医师, 研究方向: 眼表疾病、白内障。
通讯作者: 汪传梅. hsimmie@189.cn
收稿日期: 2021-04-06 修回日期: 2021-06-28

摘要

目的: 评估无缝线角膜绷带镜固定角膜缘干细胞移植片法在原发性翼状胬肉切除术中的应用效果。

方法: 选取我院于 2019-01/12 收治的双眼原发性翼状胬肉患者 25 例 50 眼进行前瞻性临床研究, 术中随机对每位患者其中 1 眼采用无缝线角膜绷带镜固定角膜缘干细胞移植片 (A 组, 25 眼), 另 1 眼采用传统缝线法固定角膜缘干细胞移植片 (B 组, 25 眼)。记录两组患眼手术时间, 术后随访 6mo, 观察两组患眼舒适感、移植植物固定稳定性、并发症及复发情况。

结果: A 组平均手术时间 (13.5±2.1min) 明显少于 B 组 (26.6±7.2min)。术后 1d, 1, 2wk, 1, 3, 6mo, A 组患眼疼痛、畏光、流泪、异物感、瘙痒等不适感均低于 B 组, 至 6mo 后两组不适感均消失。A 组术后角膜缘干细胞移植片稳定性良好, 术后 1, 3mo 并发症发生情况均少于 B 组。A 组未见翼状胬肉复发, B 组出现翼状胬肉复发 1 眼。

结论: 原发性翼状胬肉切除术中应用无缝线角膜绷带镜固定角膜缘干细胞移植片简单便捷、安全有效, 术后舒适感好, 复发率低, 与传统缝线法相比可缩短手术时间, 有效减轻患者的痛苦。

关键词: 角膜缘干细胞移植; 无缝线固定; 角膜绷带镜; 原发性翼状胬肉切除术; 临床效果

DOI:10.3980/j.issn.1672-5123.2021.8.27

Application of limbal stem cell transplantation fixed by corneal bandage lens in primary pterygium excision

Chuan-Mei Wang, Wen-Fang Wu, Yi-Nong Cheng, Xiong-Hao He, Hong-Yu Tang

Department of Ophthalmology, the People's Hospital of Huangshan, Huangshan 245000, Anhui Province, China

Correspondence to: Chuan - Mei Wang. Department of Ophthalmology, the People's Hospital of Huangshan, Huangshan 245000, Anhui Province, China. hsimmie@189.cn
Received: 2021-04-06 Accepted: 2021-06-28

Abstract

• **AIM:** To evaluate the application effect of limbal stem cell transplantation fixed by corneal bandage lens with no suture method in primary pterygium excision surgery.

• **METHODS:** Selected 25 patients of 50 eyes with bilateral primary pterygium who were admitted into our hospital from January 2019 to December 2019 for prospective clinical study. Group A (25 eyes) were randomly chosen with one eye of a patient fixed with corneal bandage lens with no suture; and Group B (25 eyes) were chosen with the other eye of a patient using traditional suture method. The incision healing, patient comfort, surgical complications, and postoperative recurrence were observed in both groups after postoperative follow-up for 6mo.

• **RESULTS:** The average operating time for Group A (13.5±2.1min) was significantly less than that of Group B (26.6±7.2min). The results of postoperative follow-up in 1d, 1, 2wk, 1, 3 to 6mo showed that the discomfort such as pain, photophobia, lacrimation, foreign body sensation and itching were lower in Group A than in Group B. The discomfort disappeared in both groups after 6mo. The stability of postoperative corneal rim stem cell transplants was favorable in Group A, and the complications one and three months after surgery were less than those in Group B.

• **CONCLUSION:** The method of banded corneal rim stem cell conjunctival transplantation combined with corneal bandage lens is an effective procedure for the treatment of primary pterygium. It is simple, convenient, safe and effective, the postoperative comfort is good, the recurrence rate is low, compared with the traditional suture method, it can shorten the operation time and effectively reduce the patient's pains.

• **KEYWORDS:** limbal stem cell transplantation; no glue fixation; corneal bandage lens; pterygium excision surgery; clinical effect

Citation: Wang CM, Wu WF, Cheng YN, et al. Application of limbal stem cell transplantation fixed by corneal bandage lens in primary pterygium excision. *Guoji Yanke Zazhi (Int Eye Sci)* 2021; 21(8): 1449-1452

0 引言

翼状胬肉是常见的结膜变性疾病, 为睑裂部一种向角膜表面生长的与结膜相连的纤维血管样组织, 常发生于鼻侧的睑裂区。翼状胬肉的发病机制目前尚不完全清楚, 最

有效的治疗方法是翼状胬肉切除术。原发性翼状胬肉的切除术式有多种,联合自体角膜缘干细胞移植是目前最有效的手术方法,能够促进手术创面上皮的快速愈合,而且显著降低术后复发率^[1]。常见的自体角膜缘干细胞移植固定方法是缝合,但缝合具有手术耗时长、手术繁琐、缝线异物感等术后不适症状,还可能会造成术后眼表刺激,加重术后炎症反应,延缓术后创面上皮修复,增加翼状胬肉术后复发的风险。因此,近年来,临床研究者不断探索替代缝合固定角膜缘干细胞移植片的方法。Koranyi等首先采用纤维蛋白胶替代缝合固定,其能够有效固定移植片,缩短手术时间,减少并发症和术后不适感,但纤维蛋白胶昂贵,而且须提前15~30min制备,室温下不能长期保存,易造成浪费^[2],还存在血液传播疾病等风险。为提高翼状胬肉切除术的临床疗效,无缝线固定角膜缘干细胞移植片已成为治疗原发性翼状胬肉的一种新的、简便、廉价的技术^[3]。但无缝线状态下移植片的稳定性不足,常发生植片脱落、错位愈合等并发症。因此,本研究在原发性翼状胬肉切除术中采用无缝线角膜绷带镜固定角膜缘干细胞移植片的方法,并将其治疗效果与常规的缝线固定角膜缘干细胞移植片的方法进行比较。

1 对象和方法

1.1 对象

前瞻性临床研究。选取2019-01/12在本院眼科诊治的双眼原发性翼状胬肉患者25例50眼,其中女21例,男4例;年龄45~77(平均61.7±10.2)岁;高血压患者2例。纳入标准:符合双眼原发性翼状胬肉临床诊断标准,且胬肉组织侵入角膜大于2mm以上。排除标准:(1)假性翼状胬肉;(2)双头翼状胬肉;(3)既往有眼科手术史;(4)患有其他眼部疾病(如慢性泪囊炎、青光眼等);(5)凝血病抗凝治疗患者;(6)精神障碍,存在其他可能影响翼状胬肉复发、眼表疾病等。所有患者均行翼状胬肉切除联合角膜缘干细胞移植术,双手手术同台进行。术前对患者左右眼进行编号,并且以交替的方式进行分组(双眼分别纳入A组和B组),为了做到分组隐匿,直到手术开始前手术医生才得知分组情况。A组术中采用无缝线角膜绷带镜固定角膜缘干细胞移植片法,B组术中采用传统缝线固定角膜缘干细胞移植片法。本研究经过黄山市人民医院伦理委员会批准(项目批号:2019003),每位患者均签署知情同意书。

1.2 方法

1.2.1 手术方法

患者取平卧位,常规消毒铺巾,暴露术眼。盐酸奥布卡因表面麻醉后使用2%利多卡因进行结膜下胬肉浸润麻醉。显微镜下开睑器开睑,距离胬肉头部0.5mm处以尖刀挑开浅层角膜,并分离至角巩缘。沿胬肉上、下侧将球结膜剪开,切口约5mm,沿角膜缘剪开球结膜,钝性分离球结膜和胬肉体部,直至半月皱襞,然后将胬肉和其下方的巩膜分开。用显微剪剪除胬肉头部、颈部、部分体部及病变组织将角膜表面刮除干净使其表面光滑。于颞上方取与缺损区同样大小带有干细胞的角膜缘组织及球结膜,移植到缺损区,上皮面朝上,角膜缘朝向角膜缘。B组以10-0尼龙线固定结膜瓣,并记录从结膜下注射利多卡因至缝线结束的手术时间。A组按照上述方法完成取材并正确放置在缺损区后,把颞上方带角膜缘干细胞的球结膜移植在缺损区后用斜视钩将自体结膜瓣压平并固定(图1),用中等大的压力排出自体移植下的液体及

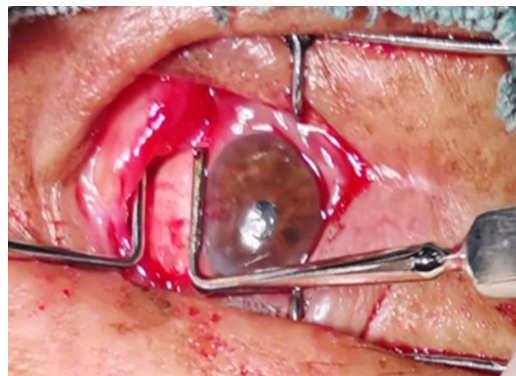


图1 术中用斜视钩将自体结膜瓣压平并固定。

渗出物,要求患者内收和外展术眼眼球,观察自体移植结膜瓣在眼球运动过程中是否有移位。位置理想后戴角膜绷带镜。角膜绷带镜是硅水凝胶材料,直径14.0mm。当角膜缘干细胞植片紧密贴附于巩膜表面,将角膜绷带镜覆盖角膜,并覆盖植片2/3以上,排空绷带镜下的空气,嘱患者减少眼球活动。术中用生理盐水棉片直接压迫止血面,持续出血时使用烧灼术,记录从结膜下注射麻醉药物至带上角膜绷带镜后的手术时间。术后所有患者双眼用纱布覆盖至次日早上查房,术后所有术眼均用妥布霉素地塞米松滴眼液,每日4次,每次1滴,连续使用2wk后递减;双氯芬酸钠滴眼液,每日4次,每次1滴,连续使用1mo。B组术后1wk全部拆除缝线,A组术后2wk取出角膜绷带镜。

1.2.2 观察指标

记录两组患眼手术时间,术后第1d,1,2wk,1,3,6mo随访观察术后不适症状、移植片稳定性、切口愈合、结膜瓣位置和颜色、手术并发症及复发情况。采用问卷调查的方式评估术后不适症状,包括疼痛、畏光、流泪、异物感、瘙痒等,如出现上述症状则为阳性。翼状胬肉复发评估标准:纤维血管组织再生超过手术边缘延伸到角膜1mm以上。

统计学分析:数据统计分析采用SPSS 23.0进行处理,计量资料采用均数±标准差($\bar{x} \pm s$)表示,组间比较采用配对样本 t 检验。计数资料采用率表示,两组间比较采用卡方检验。 $P < 0.05$ 表示差异具有统计学意义。

2 结果

2.1 两组一般资料情况

A组纳入25眼,其中左眼12只,右眼13只,翼状新生物侵入角膜的长度为 3.1 ± 1.2 mm;B组纳入25眼,其中左眼13只,右眼12只,翼状新生物侵入角膜的长度为 3.2 ± 1.0 mm。两组之间眼别、翼状新生物侵入角膜的长度等一般资料差异均无统计学意义($P > 0.05$)。

2.2 两组手术时间比较

所有患者均顺利完成手术。A组患眼平均手术时间为 13.5 ± 2.1 min,B组患眼平均手术时间为 26.6 ± 7.2 min,差异有统计学意义($t = 34.7, P < 0.05$),A组患眼较B组平均手术时间缩短49.2%,最大手术时间缩短53.8%。

2.3 两组术后舒适度比较

术后两组患眼出现疼痛、瘙痒、异物感、畏光、流泪现象的情况见图2。术后1d,B组患眼均有显著异物感,并伴有疼痛、瘙痒、畏光、流泪现象;A组患眼各种不适感远少于B组。术后1wk,B组术眼90%有异物感,且多数瘙痒难受,约50%存在畏光和80%以上术眼有疼痛现象。术后1mo,B组患眼各种不适感均

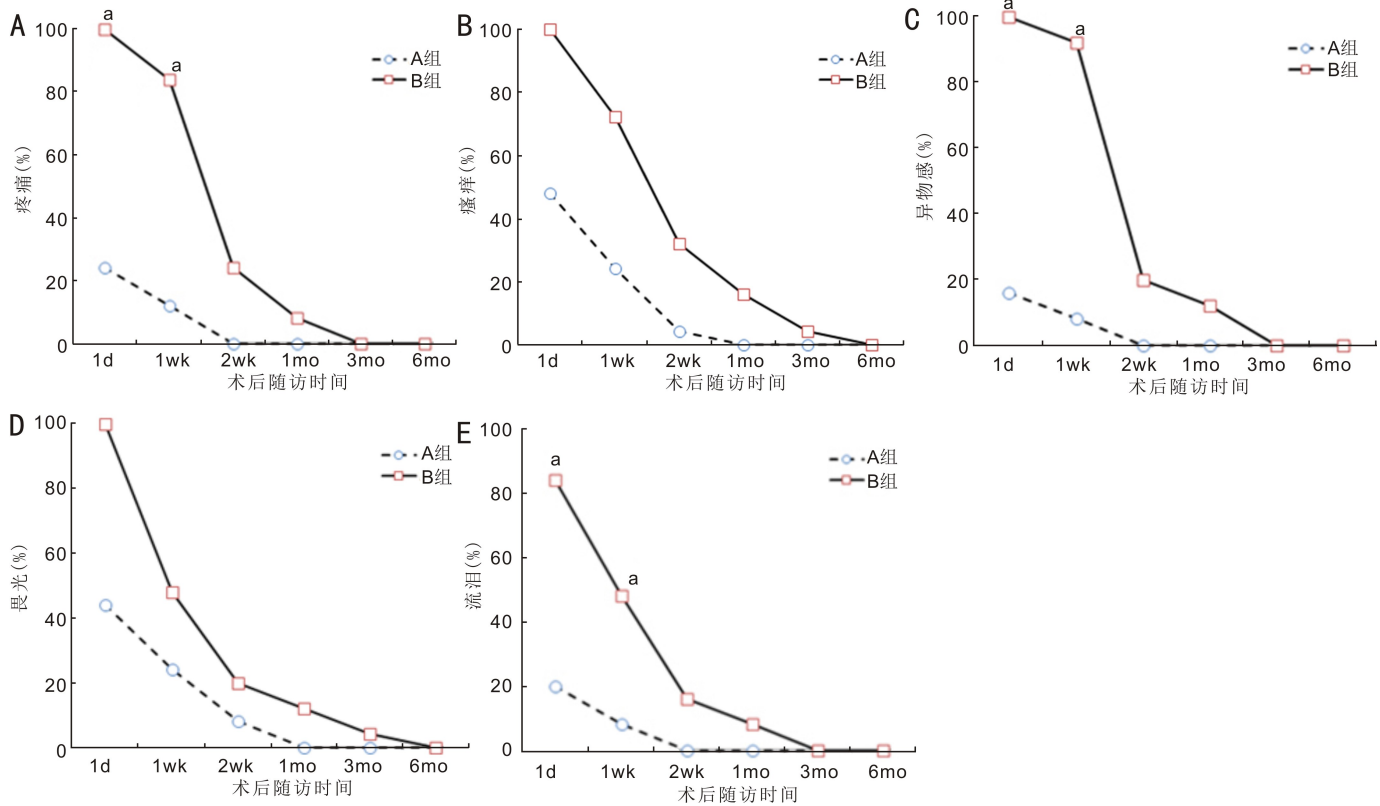


图2 两组术后不适感情况 A:疼痛;B:瘙痒;C:异物感;D:畏光;E:流泪。^a $P < 0.05$ vs A组。

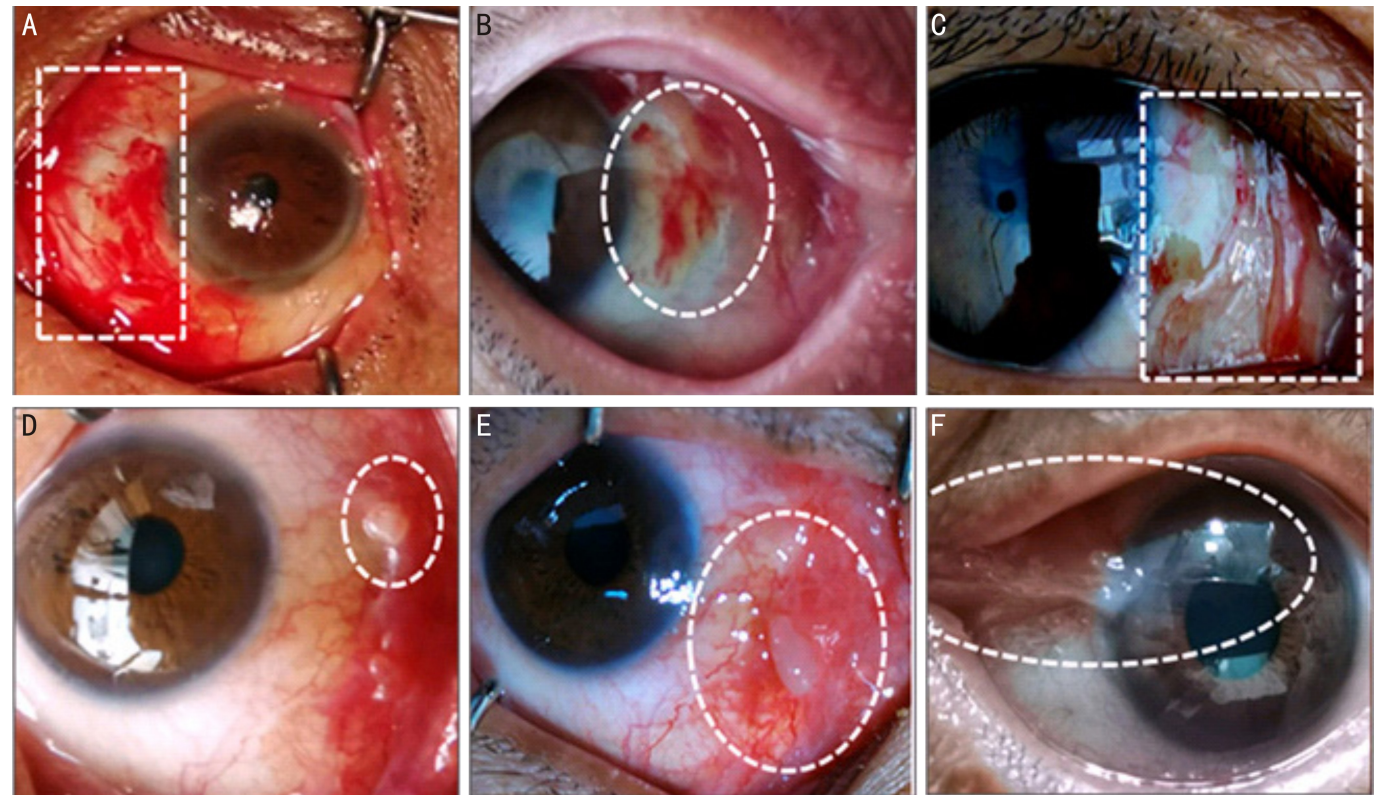


图3 术后眼前段照相示两组眼部情况 A:移植片回缩,巩膜外露;B:结膜瓣出血;C:切口瘢痕;D、E:结膜肉芽肿;F:翼状胬肉复发。

仍存在,但均不超过3眼;A组患眼仅1眼感觉瘙痒。术后3mo以后,两组患眼各种不适感均减少至消失。

术后1wk内,A组患眼疼痛(10%)、异物感(10%)和流泪(10%)现象与B组患眼疼痛(80%)、异物感(90%)和流泪(50%)比较差异有统计学意义($\chi^2 = 3.2、5.6、4.1, P = 0.022、0.005、0.042$),而出现瘙痒(20% vs 70%)和畏光(25% vs 50%)现象的患眼差异无统计学意义($\chi^2 = 1.9、$

1.3, $P = 0.098、0.215$);术后1wk后,两组患眼疼痛、瘙痒、异物感、畏光和流泪现象无明显差异。

2.4 两组移植体固定稳定性情况 术后1d,A组出现1眼移植片鼻侧回缩,有大面积巩膜外露(图3A),立即在显微镜下用10-0缝线缝合,1wk后拆线,之后复查无异常。术后1wk,A组因患者揉眼而导致1眼移植片移位少许,鼻侧结膜瓣与自体结膜之间出现巩膜外露,后发展为增殖性

肉芽肿,经手术切除,后期随访肉芽肿、翼状胬肉均未复发;B组拆线时,由于患者不配合,导致结膜瓣移植片撕脱1眼,立即重新缝合,1wk后拆线无异常。

2.5 两组术后并发症情况 术后第1d,A组患眼出现移植片回缩,巩膜外露1眼(图3A)。术后1wk时,A组患眼无出血现象;B组患眼拆线时发生移植片下出血2眼(图3B),经压迫止血等处理,术后1mo随访复查时出血已吸收。术后1mo,A组患眼出现切口瘢痕1眼,B组患眼出现切口瘢痕3眼(图3C)。术后3mo,两组患眼多数均治愈,B组患眼出现结膜肉芽肿2眼(图3D、E);A组患眼未出现翼状胬肉复发,B组患眼翼状胬肉复发1眼(图3F)。

3 讨论

本研究采取术中采用两把眼肌斜视拉钩用均匀适度的压力排除角膜缘干细胞移植片下的液体,将整个结膜瓣移植片张力均匀地固定在裸露的巩膜上,术毕配戴角膜绷带镜。角膜绷带镜对角膜创面及角膜缘干细胞移植片有机械保护作用,能减少摩擦。研究发现,角膜绷带镜对角膜创面的上皮修复具有支架作用,促进角膜上皮细胞移行生长^[4]。配戴角膜绷带镜后可增加移植片的稳定性,保证角膜、结膜上皮细胞稳定增生、移行和黏附等。本研究中A组患眼术毕配戴角膜绷带镜,术后给予抗炎治疗,无需术后加压包扎24h^[5-6],免除患者不便,缩短住院时间。

球结膜缝线可能导致异物感、缝线反应、睑球黏连或移植植物破裂等^[7-8],从而导致伤口愈合时间延长,肉芽肿形成及结膜组织的纤维瘢痕化等并发症^[9]。本研究中,B组患眼均未出现上述严重并发症,但3眼出现结膜瘢痕,多于A组。结膜缝线可引起炎症反应,术后刺激症状明显。此外,术后拆线还可能会引起疼痛、出血甚至结膜瓣移植片被撕脱。B组2眼因拆线出现结膜瓣撕脱伴结膜下出血。术后结膜瘢痕可能与缝线和拆线操作的刺激、手术创面与眼睑的摩擦等因素相关^[7-9],而角膜绷带镜具有减少创面刺激,无需缝线的作用。

Huang等^[10]报道伤口收缩或眼球水平运动可导致自体结膜瓣移位不稳定。本研究中将结膜瓣移植片固定于巩膜表面,嘱患者水平运动眼球,观察术眼外展、内旋时角膜缘干细胞移植片位置的稳定性。术中调整移植片大小,确保眼球水平运动时移植片的位置不受改变。术中植片稍小于植床,将鼻侧自体结膜卷缩的部分剪除,让鼻侧结膜和角膜缘干细胞移植片之间留细小的间隙,以免眼球运动时移植片移位或翘起。眼球的转动可能导致角膜缘干细胞移植片对合不良或掉落^[5],研究表明应用角膜绷带镜固定翼状胬肉切除术后角膜缘干细胞移植片取得了良好的效果^[11],同时可有效减少翼状胬肉切除术后刺激感^[12]。本研究中,A组患眼术后早期不适感显著少于B组,此结果与既往报道结果相似^[12-13],A组术后1wk内不适感(疼痛、异物感、流泪)显著低于B组,然而在术后1wk后两组之间无显著差异,可能与术后1wk拆除缝线有关。

两组患眼术后瘙痒和畏光均无显著差异。术后1wk内患者的不适感与手术缝线、创面与眼睑的摩擦以及结膜组织的水肿等相关,角膜绷带镜具有固定创面,减少摩擦等作用^[8]。因此,A组患眼术后早期不适感显著低于B组。本研究中,两组患眼翼状胬肉切除术后复发率较低,B组复发1眼(4%),A组无复发,这可能与本研究样本量较小有关。

综上所述,原发性翼状胬肉切除术中采用无缝线角膜绷带镜固定自体角膜缘干细胞移植片的方法安全有效,可显著减轻患者术后不适感,减少结膜瘢痕等并发症,且操作方便、快捷。但本研究结果还需要更大样本量、多中心、更长随访的研究来进一步证实。

参考文献

- 1 郑智晶,陈晓东.不同手术方式治疗翼状胬肉的效果.中华眼外伤职业眼病杂志 2019; 41(7): 546-549
- 2 Gong J, Fan J, Shen T, et al. Comparison of self-made cryopreservative fibrin glue and commercial fibrin glue kit in pterygium surgery: 1-year follow-up. *Acta Ophthalmol* 2018; 96(2): e152-e155
- 3 de Wit D, Athanasiadis I, Sharma A, et al. Sutureless and glue-free conjunctival autograft in pterygium surgery: a case series. *Eye* 2010; 24(9): 1474-1477
- 4 张秀丽,杨星,张明,等.翼状胬肉切除联合自体角膜缘结膜移植术后绷带镜的应用.国际眼科杂志 2019; 19(5): 867-869
- 5 Sharma A. Sutureless and glue-free versus sutures for limbal conjunctival autografting in primary pterygium surgery: a prospective comparative study. *J Clin Diagn Res* 2015; 9(11): NC06-NC09
- 6 Yan B, Peng L, Peng HH, et al. Modified sutureless and glue-free method versus conventional sutures for conjunctival autograft fixation in primary pterygium surgery: a randomized controlled trial. *Cornea* 2019; 38(11): 1351-1357
- 7 Kim HH, Mun HJ, Park YJ, et al. Conjunctivolimbal autograft using a fibrin adhesive in pterygium surgery. *Korean J Ophthalmol* 2008; 22(3): 147-154
- 8 Elwan SA. Comparison between sutureless and glue free versus sutured limbal conjunctival autograft in primary pterygium surgery. *Saudi J Ophthalmol* 2014; 28(4): 292-298
- 9 Koranyi G, Seregard S, Kopp ED. Cut and paste: a no suture, small incision approach to pterygium surgery. *Br J Ophthalmol* 2004; 88(7): 911-914
- 10 Huang XD, Zhu BB, Lin L, et al. Clinical results for combination of fibrin glue and nasal margin suture fixation for attaching conjunctival autografts after pterygium excision in Chinese pterygium patients. *Medicine* 2018; 97(44): e13050
- 11 夏冰.翼状胬肉术后角膜绷带镜的应用效果.中华眼视光学与视觉科学杂志 2018; 20(11): 694-697
- 12 高阳,陈可君,王班伟.翼状胬肉切除术后应用绷带式角膜接触镜的临床观察.中国实用眼科杂志 2015; 33(12): 1364-1367
- 13 朱兴平,林学俊,丁宇华.绷带式角膜接触镜在翼状胬肉切除分离结膜瓣移植术中的应用.中华眼外伤职业眼病杂志 2020; 42(8): 637-640