

DOI: 10.3872/j.issn.1007-385x.2019.01.020

· 个案报告 ·

## 西妥昔单抗治疗转移性结肠癌致重症肺炎一例并文献复习

### A case of severe pneumonia caused by cetuximab therapy for metastatic colon cancer and literature review

杨生辉, 王琳, 邢雪花, 李向璐, 孙达统, 邱纯(海南省人民医院 肿瘤内科, 海南 海口 570000)

西妥昔单抗(cetuximab)是一种人/鼠嵌合型单克隆抗体,与表皮生长因子受体(epidermal growth factor receptor, EGFR)结合,抑制受体酪氨酸激酶(receptor tyrosine kinase, RTK)的磷酸化,从而阻断信号级联反应<sup>[1]</sup>。过度表达的EGFR参与肿瘤细胞的增殖、凋亡和转移等过程,EGFR在70%~80%的结直肠癌中高表达<sup>[2]</sup>。西妥昔单抗的使用提高了晚期结直肠癌患者的OS和PFS,然而其不良反应亦不能忽视。有关西妥昔单抗致肺部不良反应的报道多为回顾性研究报道,缺乏大规模的数据研究报道。2017年海南省人民医院收治1例转移性结肠癌患者使用西妥昔单抗治疗引发重症肺炎,现结合文献复习报告如下。

#### 1 病例资料

男性患者,63岁,因“结肠癌术后化疗后3个月余,腹胀1个月余”入院。患者于2017年2月3日行结肠癌根治术,术后诊断:横结肠中低分化腺癌pT3N2aM0 IIIb期;基因检测提示:KRAS、NRAS基因野生型,BRAF基因无突变。行mFOLFOX6方案化疗12周期,于2017年10月患者无明显诱因出现腹胀、腹痛,偶有咳嗽、咳痰。既往史:有高血压病史多年,血压高时达200/100 mmHg,平时使用硝苯地平缓释片30 mg、qd治疗,血压控制可。入院后完善相关检查:血清白蛋白31.4 g/L;CT提示肝、肺多发转移。本次住院后,治疗前(靶向治疗及化疗前)胸片见图1A。2017年12月1日起用西妥昔单抗+FOLFIRI方案治疗1周期,患者于2017年12月4日出现高热,伴咳嗽、咳痰、胸闷、气促,胸片提示肺部感染(图1B)、呼吸衰竭、心力衰竭。给予面罩吸氧、头孢哌酮舒巴坦抗感染、止咳、化痰、强心、利尿等对症治疗,患者后出现黑便300 ml(上消化道出血),咳嗽、咳痰、胸闷加重,进一步检查提示凝血功能障碍和血小板减少,患者缺氧进行性加剧,需呼吸机辅助通气(图1C,西妥昔单抗治疗后第8天),考虑为重症肺炎、多器官功能不全。遂转入重症医学科,行无创呼吸机辅助通

气,抗感染改为万古霉素联合亚胺培南,以及生长抑素、抑酸、雾化等治疗。西妥昔单抗治疗后第10天(图1D),患者双肺多发团片状密度增高影较前略有所吸收,血培养出现表皮葡萄球菌。西妥昔单抗治疗后第13天(图1E),患者缺氧情况好转,改为面罩吸氧,降阶梯使用抗生素,改用哌拉西林舒巴坦。西妥昔单抗治疗后第15天(图1F),双肺团片状密度增高影有所吸收,患者于夜间突发脑梗死后突发气促、氧饱和度下降,予以经口气管插管,有创呼吸机辅助通气,查血真菌葡聚糖阳性,抗感染药物改为万古霉素联合亚胺培南、卡泊芬净治疗。2017年12月19日患者突然出现双侧瞳孔不等大、心率减慢、血压下降而死亡。

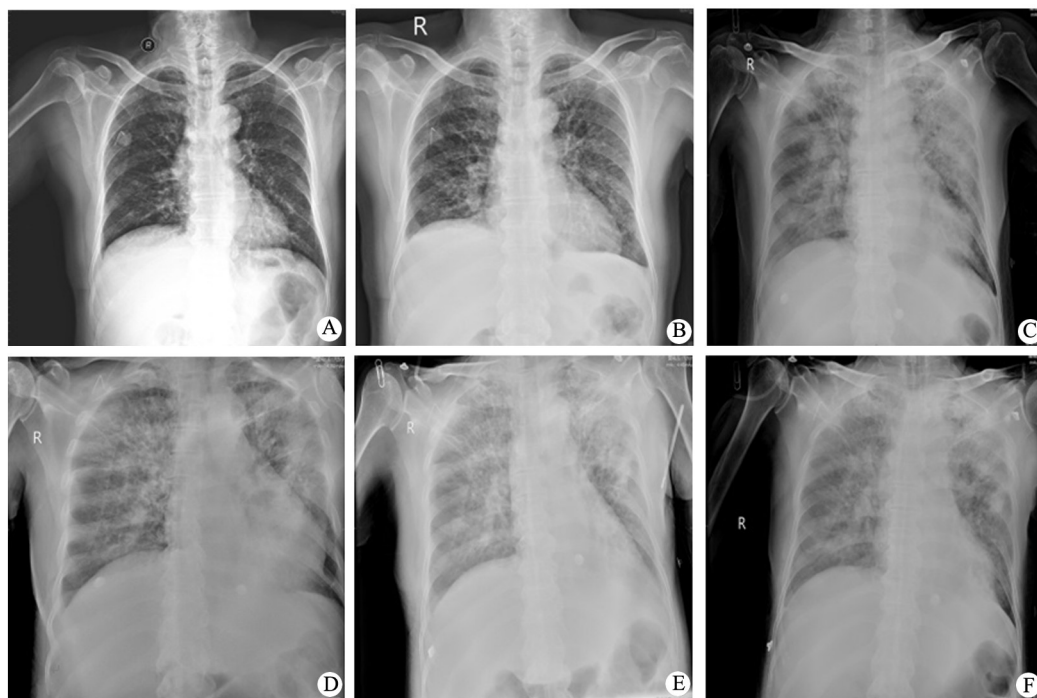
#### 2 讨论

结肠癌是最常见的恶性肿瘤之一,在中国结肠癌的发病率和病死率呈上升趋势。因多数患者症状隐匿,故大多数患者发病时已为中晚期。靶向治疗药物的使用改变了恶性肿瘤治疗的决策。正是由于BOND研究<sup>[3]</sup>的结果,西妥昔单抗获批用于转移性结直肠癌的治疗。只有RAS基因野生型结直肠癌患者对于抗EGFR单抗的治疗有效,而RAS突变型的患者治疗无效<sup>[4]</sup>。根据CRYSTAL及OPUS研究<sup>[5]</sup>结果,化疗联合西妥昔单抗可显著改善KRAS野生型结直肠癌患者OS、PFS和ORR。Meta分析结果<sup>[6]</sup>表明,西妥昔单抗与化疗药物联合使用可明显提高晚期结直肠癌患者的缓解率。抗EGFR单克隆抗体<sup>[7]</sup>增加了肿瘤患者严重感染的风险,感染常在抗EGFR单克隆抗体治疗的早期发生,而当抗EGFR单克隆抗体与顺铂或伊立替康联合使用时,严重感染的风险显著增加,且抗EGFR单克隆抗体显著增加了发展成为严重脓

【作者简介】 杨生辉(1981-),女,硕士,主治医师,主要从事恶性肿瘤的综合性治疗,E-mail: 309741272@qq.com

【通信作者】 王琳(WANG Lin, corresponding author),博士,主任医师,主要从事化疗药物敏感性及耐药机制的研究,E-mail: wanglin7209@163.com

毒症的风险。



A: 治疗前; B: 治疗后第4天; C: 治疗后第8天; D: 治疗后第10天; E: 治疗后第13天; F: 治疗后第15天

图1 西妥昔单抗治疗前后结肠癌患者胸片的变化

曾有研究者<sup>[8]</sup>报道,头颈部肿瘤患者西妥昔单抗同步放疗后导致肺炎发生。西妥昔单抗肺部不良反应的发生率约9%<sup>[9-10]</sup>。低血清白蛋白与肺部不良反应的发生有关<sup>[9]</sup>,该患者西妥昔单抗治疗前存在低蛋白血症,后者可能是该患者肺部不良反应的诱因。

重症肺炎发病凶险,其进展与高凝、低血压、微循环改变、多器官功能障碍有关<sup>[11]</sup>。重症肺炎患者进入重症监护病房后病死率高达58%<sup>[12]</sup>。中国成人社区获得性肺炎诊断和治疗指南(2016年版)对重症肺炎的诊断标准<sup>[13]</sup>:符合下列1项主要标准或≥3项次要标准者可诊断为重症肺炎。主要标准:(1)需要气管插管行机械通气治疗;(2)脓毒性休克经积极液体复苏后仍需要血管活性药物治疗。次要标准:(1)呼吸频率≥30次/min;(2)氧合指数≤250 mmHg;(3)多肺叶浸润;(4)意识障碍和(或)定向障碍;(5)血尿素氮≥7.14 mmol/L;(6)收缩压<90 mmHg需要积极的液体复苏。重症肺炎患者需要得到及时有效的治疗<sup>[14]</sup>。

“Tarrangona策略”<sup>[15]</sup>、“降阶梯治疗”<sup>[16]</sup>是重症肺炎抗感染治疗的策略。常规抗感染治疗可改善患者的短期预后<sup>[17]</sup>。重症肺炎患者发生急性呼吸衰竭时,常需要机械通气。患者并发症少以及对初始、持续治疗的良好反应<sup>[18]</sup>可提高早期重症肺炎无创通气的成功率。当无创通气效果欠佳时,应尽快气管插管。糖皮质激素在重症肺炎患者的使用是有争议的。糖

皮质激素可以减轻免疫反应,部分专家认为糖皮质激素能改善重症肺炎的预后<sup>[19]</sup>,糖皮质激素治疗可减少住院患者的病死率、缩短其住院天数<sup>[20]</sup>。鉴于糖皮质激素的不良反应,有人持反对意见,不推荐在重症社区获得性肺炎(community acquired pneumonia, CAP)患者使用糖皮质激素辅助治疗<sup>[21]</sup>。本病例患者因出现急性上消化道出血未考虑使用激素;虽经抗感染治疗后感染曾有好转,但脑血管意外后使感染加重而致死。

西妥昔单抗致肺部不良事件的机制尚不明确。而在利妥昔单抗引起肺部不良反应机制方面,有学者<sup>[22]</sup>认为利妥昔单抗可激活细胞毒性T细胞,间接的引起血管、肺泡损伤。西妥昔单抗的肺部不良反应的机制是否与T细胞激活有关尚不明确。重症肺炎是西妥昔单抗的严重并发症之一,一旦发病,预后极差。AOYAGI等<sup>[23]</sup>报道,患者使用西妥昔单抗后出现间质性肺炎,虽使用激素冲击等治疗,但患者仍死于呼吸衰竭。目前关于西妥昔单抗的相关文献中,肺部不良事件多在西妥昔单抗治疗的早期发生,治疗前低蛋白血症可能是诱因。因而,纠正低蛋白血症可能使西妥昔单抗肺部不良事件的发生率降低。一旦出现重症肺炎,应及时抗感染治疗及尽快激素冲击治疗,一旦出现呼吸衰竭,予以吸氧,必要时机械通气可降低病死率。

总之,靶向治疗在肿瘤治疗中发挥了重要作用,使用西妥昔单抗治疗结肠癌患者时应严密注意其不良反应的发生,并做好预防及治疗。

[关键词] 结肠癌;西妥昔单抗;重症肺炎

[中图分类号] R735.3<sup>+</sup>5 [文献标识码] B

[文章编号] 1007-385X(2019)01-0121-03

## [参考文献]

- [1] HARRIS M. Monoclonal antibodies as therapeutic agents for cancer [J]. *Lancet Oncol*, 2004, 5(5): 292-302. DOI: 10.1016/S1470-2045(04)01467-6.
- [2] ZHANG W, GORDON M, LENZ H J. Novel approaches to treatment of advanced colorectal cancer with anti-EGFR monoclonal antibodies [J]. *Ann Med*, 2006, 38(8): 545-551. DOI: 10.1080/09546630601070812.
- [3] CUNNINGHAM D, HUMBLET Y, SIENA S, et al. Cetuximab monotherapy and cetuximab plus irinotecan in irinotecan-refractory metastatic colorectal cancer[J]. *N Engl J Med*, 2004, 351(4): 337-345. DOI:10.1056/NEJMoa033025.
- [4] SOULIERES D, GREER W, MAGLIOCCO A M, et al. KRAS mutation testing in the treatment of metastatic colorectal cancer with anti-EGFR therapies[J/OL]. *Curr Oncol*, 2010, 17(Suppl 1): S31-S40[2018-07-15]. <https://www.ncbi.nlm.nih.gov/pmc/articles/PMC2901795/>.
- [5] BOKEMEYER C, VAN CUTSEM E, ROUGIER P, et al. Addition of cetuximab to chemotherapy as first-line treatment for KRAS wild-type metastatic colorectal cancer: pooled analysis of the CRYSTAL and OPUS randomised clinical trials[J]. *Eur J Cancer*, 2012, 48(10): 1466-1475. DOI:10.1016/j.ejca.2012.02.057.
- [6] 杨阳,邹多武,朱伟,等.西妥昔单抗联合化疗治疗晚期结肠癌疗效的meta分析[J]. *中国肿瘤生物治疗杂志*, 2012, 19(3): 303-308. DOI:10.3872/j.issn.1007-385X.2012.03.015.
- [7] QI W X, FU S, ZHANG Q, et al. Incidence and risk of severe infections associated with anti-epidermal growth factor receptor monoclonal antibodies in cancer patients: a systematic review and meta-analysis[J / OL]. *BMC Med*, 2014, 12: 203[2018-07-15]. <https://www.ncbi.nlm.nih.gov/pmc/articles/PMC4236487/>. DOI:10.1186/s12916-014-0203-5.
- [8] De VOS F Y, DRIESSEN C M, JASPERS H C, et al. Cetuximab-induced pneumonitis in head and neck cancer patient[J/OL]. *Oral Oncol*, 2012, 48(6): e17-e18[2018-07-15]. [https://linkinghub.elsevier.com/retrieve/pii/S1368-8375\(12\)00045-0](https://linkinghub.elsevier.com/retrieve/pii/S1368-8375(12)00045-0). DOI:10.1016/j.oraloncology.2012.01.023.
- [9] KANG H J, PARK J S, KIM D W, et al. Adverse pulmonary reactions associated with the use of monoclonal antibodies in cancer patients[J]. *Respir Med*, 2012, 106(3): 443-450. DOI: 10.1016/j.rmed.2011.11.009.
- [10] FUNAKOSHI T, SUZUKI M, TAMURA K. Infectious complications in cancer patients treated with anti-EGFR monoclonal antibodies cetuximab and panitumumab: a systematic review and meta-analysis[J]. *Cancer Treat Rev*, 2014, 40(10): 1221-1229. DOI: 10.1016/j.ctrv.2014.09.002.
- [11] RELLO J. Demographics, guidelines, and clinical experience in severe community-acquired pneumonia[J]. *Crit Care*, 2008, 12(Suppl 6): S2. DOI:10.1186/cc7025.
- [12] RESTREPO M I, ANZUETO A. Severe community-acquired pneumonia[J]. *Infect Dis Clin North Am*, 2009, 23(3): 503-520. DOI: 10.1016/j.idc.2009.04.003.
- [13] 中华医学会呼吸病学分会. 中国成人社区获得性肺炎诊断和治疗指南(2016年版)[J]. *中华结核和呼吸杂志*, 2016, 39(4): 253-279. DOI:10.3760/cma.j.issn.1001-0939.2016.04.005.
- [14] TORRES A, EWIG S, LODE H, et al. Defining, treating and preventing hospital acquired pneumonia: European perspective[J]. *Intensive Care Med*, 2009, 35(1): 9-29. DOI: 10.1007/s00134-008-1336-9.
- [15] SANDIUMENGE A, DIAZ E, BODI M, et al. Therapy of ventilator-associated pneumonia. A patient-based approach based on the ten rules of "The Tarragona Strategy"[J]. *Intensive Care Med*, 2003, 29(6): 876-883. DOI:10.1007/s00134-003-1715-1.
- [16] SCHLUETER M, JAMES C, DOMINGUEZ A, et al. Practice patterns for antibiotic de-escalation in culture-negative healthcare-associated pneumonia[J]. *Infection*, 2010, 38(5): 357-362. DOI:10.1007/s15010-010-0042-z.
- [17] SAKAMOTO Y, YAMAUCHI Y, YASUNAGA H, et al. Guidelines-concordant empiric antimicrobial therapy and mortality in patients with severe community-acquired pneumonia requiring mechanical ventilation[J]. *Respir Investig*, 2017, 55(1): 39-44. DOI:10.1016/j.resinv.2016.08.006.
- [18] NICOLINI A, FERRAIOLI G, FERRARI-BRAVO M, et al. Early non-invasive ventilation treatment for respiratory failure due to severe community-acquired pneumonia[J]. *Clin Respir J*, 2016, 10(1): 98-103. DOI:10.1111/crj.12184.
- [19] MARIK P E, ZALOGA G P. Adrenal insufficiency in the critically ill: a new look at an old problem[J]. *Chest*, 2002, 122(5): 1784-1796. DOI: 10.1378/chest.122.5.1784.
- [20] WU W F, FANG Q, HE G J. Efficacy of corticosteroid treatment for severe community-acquired pneumonia: a meta-analysis[J]. *Am J Emerg Med*, 2018, 36(2): 179-184. DOI: 10.1016/j.ajem.2017.07.050.
- [21] RAMSEY T D, GORMAN S K. Corticosteroids in the treatment of severe community-acquired pneumonia[J]. *Curr Infect Dis Rep*, 2014, 16(5): 405. DOI:10.1007/s11908-014-0405-1.
- [22] SUBRAMANIAN M, MANJUNATH R, KILARA N, et al. Rituximab-induced subacute interstitial pneumonitis: a case report and review of literature[J]. *J Cancer Res Ther*, 2010, 6(3): 344-346. DOI: 10.4103/0973-1482.73356.
- [23] AOYAGI H, ITO H, HIGUCHI K, et al. A case of fatal interstitial pneumonia during FOLFIRI plus cetuximab therapy for liver metastasis of colon cancer[J]. *Gan To Kagaku Ryoho*, 2018, 45(1): 51-53.

[收稿日期] 2018-08-17

[修回日期] 2018-10-18

[本文编辑] 党瑞山