

[DOI]10.12016/j.issn.2096-1456.2019.09.007

· 防治实践 ·

龈壁提升后高嵌体修复龈下缺损后牙的效果观察

马红

江南大学附属医院·无锡市第三人民医院口腔科,江苏 无锡(214041)

【摘要】 目的 对龈壁提升后高嵌体修复龈下缺损后牙的效果进行评估,为临床应用提供参考。方法 86例有龈下缺损的后牙,用树脂充填将龈下边缘变为龈上边缘进行龈壁提升后再用铸瓷高嵌体修复,修复1周、6个月、12个月复诊,检查修复体磨耗、修复体折裂、修复体脱落、边缘密合性、边缘着色、继发龋、牙龈健康状况,参照美国公共卫生健康服务标准评估疗效。**结果** 术后1周复查,无失访,86例嵌体无修复体磨耗、修复体折裂、修复体脱落、边缘着色、继发龋等情况,牙龈健康。术后6个月,失访2例,84例嵌体有4例嵌体脱落,重新粘固后,随访至今无脱落。术后12个月,失访新增3例,81例嵌体均未发生修复体磨耗、修复体折裂、修复体脱落、边缘着色、继发龋等情况,牙龈健康。修复后12个月成功率为95.1%(77/81)。**结论** 对于龈下缺损后牙,龈壁提升后用铸瓷高嵌体修复后牙具有修复成功率高、临床操作方便、不影响牙周健康的优点。

【关键词】 磨牙; 牙体缺损; 龈壁提升; 树脂; 全瓷高嵌体; 边缘密合性; 牙周健康; 继发龋

【中图分类号】 R783.4 **【文献标志码】** A **【文章编号】** 2096-1456(2019)09-0582-04

开放科学(资源服务)标识码(OSID)



【引用著录格式】 马红. 龈壁提升后高嵌体修复龈下缺损后牙的效果观察[J]. 口腔疾病防治, 2019, 27(9): 582-585.

Effect observation of onlays on the posterior teeth with subgingival defects after deep margin elevation MA Hong. Department of Stomatology, the Third People's Hospital of Wuxi, the Affiliated Hospital of Jiangnan University, Wuxi 214041, China

Corresponding author: MA Hong, Email: mahong615@163.com, Tel: 86-15261658862

【Abstract】 Objective To evaluate the effect of repairing posterior teeth with subgingival defects with onlays after deep margin elevation and to provide a reference for clinical application. **Methods** Eighty-six cases of posterior teeth with subgingival defects were treated with resin filling to elevate the subgingival margin to the superior gingival margin and were then restored with onlays of cast porcelain. Patients were followed up at 1 week, 6 months and 12 months. The wear and tear of the restorations, fractures of the restorations, loss of the restorations, marginal closeness, marginal staining, secondary caries and gingival health were examined. Assessment of efficacy with reference to American public health service standards was conducted. **Results** One week after the operation, there was no loss of follow-up. Eighty-six cases of onlays had no prosthetic wear, prosthetic fracture, prolapse of the prosthesis, edge adhesion, edge coloration, secondary caries, etc., and the gums were healthy. At 6 months after surgery, 2 patients were lost to follow-up and 4 of the remaining 84 onlays were detached. After re-adhesion, there was no shedding. At 12 months after surgery, 5 cases were lost to follow-up and 81 cases of onlays demonstrated no further prosthetic wear, prosthetic fracture, prolapse of the prosthesis, edge adhesion, edge coloration, secondary caries, etc., and the gums were healthy. The success rate after 12 months of repair was 95.1% (77/81). **Conclusion** For posterior teeth with a subgingival defect, onlays of cast porcelain have the advantages of a high success rate, convenient clinical operation and no influence on periodontal health to restore posterior teeth after deep margin elevation.

【Key words】 molar; tooth defect; deep margin elevation; resin; all-ceramic onlay; margin sealing property; periodontal health; secondary caries

J Prev Treat Stomatol Dis, 2019, 27(9): 582-585.

【收稿日期】 2018-10-19; **【修回日期】** 2019-04-07

【通信作者】 马红, 副主任医师, 硕士, Email: mahong615@163.com, Tel: 86-15261658862

嵌体是后牙缺损的常见修复方法,具有磨除牙体组织少,能保存更多牙体组织的优点。瓷嵌体的颜色与天然牙相似,有良好的机械强度,日益受到患者的喜爱。对于缺损位于龈下的后牙,直接进行嵌体修复会增加印模和粘接的难度,无法获得理想的边缘连续性和边缘抛光效果^[1]。用树脂材料提升龈下龈壁至龈上是现在比较流行的方法,修复后的疗效和龈壁周围的牙周反应却鲜有报道,本研究观察龈壁提升后高嵌体修复龈下缺损患牙的临床效果,为龈下缺损的后牙嵌体修复提供参考。

1 材料和方法

1.1 研究对象

选择2013年3月—2017年4月在无锡市第三人民医院口腔科进行热压铸瓷高嵌体修复的患者86例,男35例,女51例,年龄18~56岁。共86颗牙齿,其中磨牙55颗,前磨牙31颗,患牙有牙髓炎或根尖周炎并伴有龈下牙体缺损,在根管治疗后,进行龈壁提升术后行热压铸瓷高嵌体修复。

纳入标准:后牙牙体缺损已经过完善的根管治疗,且有一个壁缺损边缘位于龈下0~2 mm,剩余轴壁龈上高度 ≥ 1 mm,厚度 ≥ 2 mm。排除标准:缺损位于龈下的壁大于一个,缺损边缘位于龈下2 mm下方;有夜磨牙、紧咬牙等不良咬合习惯;有未经治疗的牙体、牙髓、根尖周、牙周疾病者。

1.2 治疗方法

1.2.1 龈壁提升和牙体预备 患牙根管治疗后,缺损位于龈下的牙体,用不同粗细的排龈线(Ultrapak,美国)排龈,充分暴露缺损的牙体组织。如果有出血或者边缘暴露不清楚,在龈沟注入Visco-Stat Clear(Ultradent,美国)止血剂,再放入排龈线,等待约5 min,去除排龈线,强力冲洗。用圈型成型片成型,调磨成型片,使成型片与牙体更贴合。用自酸蚀粘接剂(Adper™ Easy One,3M公司,美国)酸蚀牙体,纳米流动树脂(Filtek™ Z350 XT,3M公司,美国)分层充填患牙位于龈下的缺损,将缺损部位边缘升至龈上0.5~1.0 mm,然后去除成型片,检查充填的树脂有无悬突,用黄标金刚砂车针修整、抛光,再用砂粒子(Shofu,日本)抛光。按照高嵌体要求备牙:功能尖磨除2 mm,非功能尖1.5 mm,在功能尖外斜面咬合接触点以下1 mm处形成直角肩台,宽1.0 mm。轴壁无倒凹并尽可能平行。

1.2.2 取模,比色,嵌体制作 用硅橡胶(Silagum,

DMG公司,德国)二次取模法取模,送去义齿加工所加工义齿,制作铸瓷嵌体(IPS e.max Press,义获嘉公司,列支敦士登)。用Luxatemp(DMG公司,德国)制作临时嵌体。用VITA3D比色板比色。

1.2.3 嵌体粘接 按照Variolink N粘接剂(Ivoclar公司,列支敦士登)要求粘接嵌体,调整咬合、抛光。所有操作由同一医生完成。

1.3 疗效评价

嵌体修复后1周、6个月、12个月复查,按照美国公众健康服务标准(US public health service criteria,USPHS)对修复体磨耗、修复体折裂、修复体脱落、边缘密合性、边缘着色、继发龋、牙龈健康状况进行评价^[2],见表1。有A、B、C三级时,A、B是成功,C是失败;有A、B两级时,A是成功,B是失败。

表1 评价标准

Table 1 Evaluation criterion

项目	等级	内容
修复体磨耗	A	修复体殆面形态正常,无凹陷
	B	修复体殆面轻微凹陷
	C	修复体殆面有明显凹陷
修复体折裂	A	修复体表面无可见裂纹和折裂
	B	修复体表面有可见裂纹和折裂
修复体脱落	A	修复体稳固
	B	修复体脱落
边缘密合性	A	修复体边缘密合,不卡探针,无台阶
	B	修复体探针可触及边缘肩台,但不能触及牙本质或基底
	C	修复体边缘有裂隙,探针能进入并能探及牙本质
边缘着色	A	修复体边缘线上未见着色
	B	修复体边缘线上可见着色,但着色未向牙髓方向渗透
	C	修复体边缘线上可见着色,且着色向牙髓方向渗透
继发龋	A	无继发龋
	B	存在与修复体有关的继发龋
牙龈健康状况	A	牙龈正常
	B	牙龈轻微充血
	C	牙龈炎症

2 结果

86例患者的随访结果见表2。术后1周复查86例,术后6个月,复查84例,失访2例,有4例高嵌体脱落,嵌体没有折裂,基牙无龋坏、折裂,予重新粘固;术后12个月,复查81例,失访新增3例,无嵌体脱落、继发龋、牙龈炎等情况。术后随访12个月,共有4例嵌体评价为B级,治疗成功率95.1%(77/81),龈壁提升后,衬垫的树脂无染色、对牙龈无明显刺激,修复体边缘密合无继发龋,治疗效果良好。

3 典型病例

患者,女,37岁。因右下后牙进食食物嵌塞就诊。右下后牙进食后嵌塞半年,伴有自发疼痛。检查:46近中邻殆面龋及髓腔,近中邻面缺损至于龈下,松(-),叩诊(±),探(-),牙龈无红肿。X线检查示:46近中邻殆面龋坏,近中根尖周牙周膜增宽。诊断:46慢性根尖周炎、牙体缺损。

治疗计划:46根管治疗,铸瓷高嵌体修复。

治疗:46根管治疗,术后观察1周,患者无不适,患牙叩诊(-),松(-)。46去除原充填物,近中位于龈下的牙体,用圈型成型片成型,用自酸蚀粘接剂和纳米流动树脂进行龈壁提升;树脂进行根管口封闭、去除轴壁倒凹,预备功能尖和非功能尖,取模,制作临时嵌体,比色2M2,1周复诊,树脂粘接剂粘接46铸瓷高嵌体(图1)。

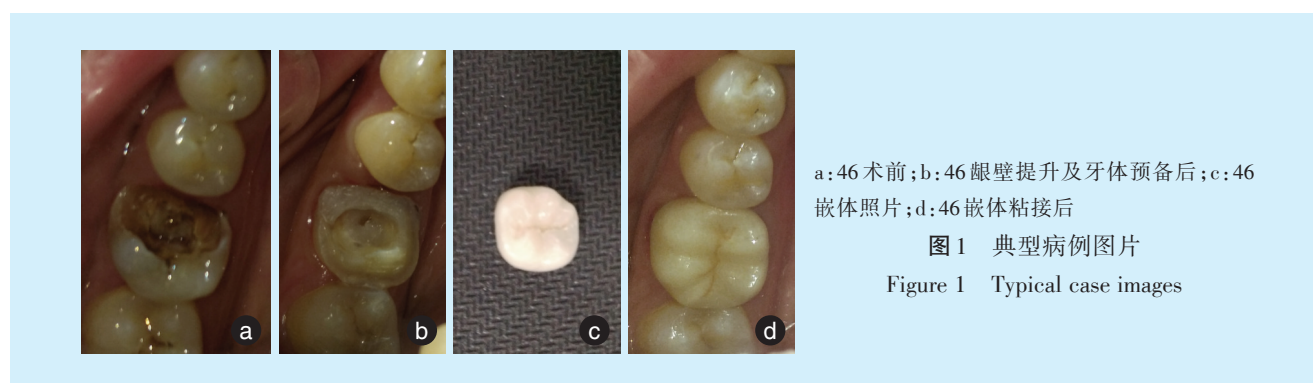
4 讨论

尽量保留自身牙体组织是修复的趋势。嵌体比全冠磨除的牙体组织少,最大限度保留了牙体组织。随着材料的发展,全瓷嵌体有足够的强度

表2 86例龈下缺损后牙龈壁提升后高嵌体修复的评价结果

Table 2 Evaluation results of 86 onlays on the posterior teeth with subgingival defects after deep margin elevation

评价项目	分级	1周	6个月	12个月
修复体磨耗	A	86	84	81
	B	0	0	0
	C	0	0	0
修复体折裂	A	86	84	81
	B	0	0	0
	C	0	0	0
修复体脱落	A	86	80	77
	B	0	4	4
边缘密合性	A	86	84	81
	B	0	0	0
	C	0	0	0
边缘着色	A	86	84	81
	B	0	0	0
	C	0	0	0
继发龋	A	86	84	81
	B	0	0	0
牙龈健康状况	A	86	84	81
	B	0	0	0
	C	0	0	0



满足咬合力要求,而且比传统的金属嵌体美观,比树脂嵌体耐磨,是现在应用广泛的修复方法。

良好的粘接是铸瓷嵌体成功的关键。良好的粘接可以使修复体受到的力分散到基牙上,增加瓷嵌体的抗折能力^[3-4],可以增加树脂粘接剂的粘接强度、减少边缘微渗漏。已报道的铸瓷嵌体失败原因中,粘接面受液体污染是主要原因之一^[5]。要获得良好的粘接必须要有清洁的粘接面^[6]。当修复体的边缘位于龈下时,粘接时不易隔湿,容易被龈沟液污染,无法获得清洁的粘接面。当用树脂把边缘提升到龈上时,隔湿变的容易,从而容易获得清洁的粘接面,显著提高树脂粘接的成功率,同时取模、检查边缘密合性、去除多余粘接剂、抛光都变的更加方便^[7-8]。

就粘接效果而言,现有研究认为,嵌体直接粘接在牙本质上与嵌体粘接在提升的树脂龈壁上没有明显差别^[9],不但不会影响嵌体边缘的质量,而且还可以提高嵌体的边缘封闭性^[10-11]。本研究中,嵌体脱落的患者均为唾液分泌丰富,嵌体在粘接时可能有唾液污染。经过严格隔湿,再次粘接后,观察半年并未再次脱落,也说明嵌体脱落的原因并不是树脂提升了龈壁。而且,本研究的结果,龈壁提高后,嵌体成功率为95.1%,成功率高。

用树脂材料修复龈下缺损,术后牙周组织的健康是治疗是否成功的先决条件。在本文中,所有患牙在做龈下树脂充填后,都会认真检查是否有悬突、间隙,进行抛光,减少菌斑的附着。本研究,术后随访12个月,树脂充填处,牙龈健康,牙体

也无继发龋、边缘着色、边缘不密合现象。Alexandre等^[12]的研究中,也认为龈下充填树脂材料并不会增加龈沟液,也不会增加牙周感染,其组织适应性良好;龈下充填树脂也不会导致微渗漏或改变修复体的临床性能^[9,13]。

综上所述,用树脂衬垫把龈下边缘变为龈上边缘进行龈壁提升后,再用高嵌体修复后牙具有临床操作方便、不影响牙周健康的优点。

参考文献

- [1] D'arcangelo C, Vanini L, Casinelli M, et al. Adhesive cementation of indirect composite inlays and onlays: a literature review[J]. *Compend Contin Educ Dent*, 2015, 36(8): 570-577.
- [2] Archibald JJ, Santos GC, Moraes Coelho Santos MJ. Retrospective clinical evaluation of ceramic onlays placed by dental students[J]. *J Prosthet Dent*, 2018, 119(5): 743-748.
- [3] Faraneh M, Homayoon A, Soraya K. Effect of hydrofluoric acid surface treatments on micro-shear bond strength of CAD/CAM ceramics[J]. *Electronic Physician*, 2017, 9(10): 5487-5493.
- [4] Morimoto S, Rebello De Sampaio F, Braga M, et al. Survival rate of resin and ceramic inlays, onlays, and overlays: a systematic review and meta-analysis[J]. *J Dent Res*, 2016, 95(9): 985-994.
- [5] Boruziniat A, Gharaee S, Shirazi AS, et al. Evaluation of the efficacy of flowable composite as lining material on microleakage of composite resin restorations: a systematic review and meta-analysis [J]. *Quintessence Int (Berl)*, 2016, 47(2): 93-101.
- [6] Yanikoglu N, Duymus ZY, Alkurt M. Effect of ceramic surface treatments on the bond strength of different composite resins[J]. *J Adhes Sci Technol*, 2018, 32(3): 247-257.
- [7] Da Silva Goncalves D, Cura M, Ceballos LA. Influence of proximal box elevation on bond strength of composite inlays[J]. *Clin Oral Investig*, 2017, 21(1): 247-254.
- [8] Lefever D, Gregor L, Bortolotto T, et al. Supragingival relocation of subgingivally located margins for adhesive inlays/onlays with different materials[J]. *J Adhes Dent*, 2012, 14(6): 561-567.
- [9] Jelena J, Serhat K. Cervical margin relocation in indirect adhesive restorations: a literature review[J]. *J Prosthodont Res*, 2018, 62(3): 273-280.
- [10] Spreafico R, Marchesi G, Turco GA, et al. Evaluation of the *in vitro* effects of cervical marginal relocation using composite resins on the marginal quality of CAD/CAM crowns[J]. *J Adhes Dent*, 2016, 18(4): 355-362.
- [11] Pascal M, Roberto CS. Deep margin elevation: a paradigm shift[J]. *Am J Esthet Dent*, 2012, 2(2): 86-96.
- [12] Alexandre S, Gil T. Deep margin elevation *versus* crown lengthening: biologic width revisited[J]. *Int J Esthet Dent*, 2018, 13(3): 334-356.
- [13] Santamaria MP, Queiroz LA, Mathias IF, et al. Resin composite plus connective tissue graft to treat single maxillary gingival recession associated with non-carious cervical lesion: randomized clinical trial[J]. *J Clin Periodontol*, 2016, 43(5): 461-468.

(编辑 张琳,管东华)



官网



公众号