

[DOI]10.12016/j.issn.2096-1456.2023.03.001

· 专家论坛 ·

## 水平内褥式缝合在组织增量术中的实践要点

屈依丽<sup>1,2,3</sup>, 满毅<sup>1,2,4</sup>

1. 口腔疾病研究国家重点实验室, 四川 成都(610041); 2. 国家口腔疾病临床医学研究中心, 四川 成都(610041); 3. 四川大学华西口腔医院修复科, 四川 成都(610041); 4. 四川大学华西口腔医院种植科, 四川 成都(610041)

**【摘要】** 良好的缝合能够起到固定、关闭创口的作用,是保证创口良好愈合的基本条件。牙缺失种植位点的软硬组织再生术,无张力的对位缝合对于组织的再生十分重要。水平内褥式缝合与常规水平褥式缝合类似,通过两针进针、两针出针形成一个能被切口平分的矩形,水平内褥式缝合在矩形的基础上,强调经过切口的缝线需位于切口下方,因此创缘的外翻为该术式亮点。水平内褥式缝合通过缝合和打结可以紧密贴合受区组织与移植物,实现胶原膜、根向复位瓣、软组织移植替代物的固定,关闭创口还能进一步释放创缘张力。在满足固定、关闭创口的基本需求之外,水平内褥式缝合还能起到应力中断作用,降低周围肌肉牵拉对术区的干扰,搭配常规间断缝合能更精细调节创口张力,因此在种植相关再生性手术中应用潜力大。笔者基于临床经验和文献,阐述水平内褥式缝合在组织增量术区应用的优势,尝试明确进出针位点及缝线与组织和切口的空间关系,提出命名根据,有利于同行交流与实践。

**【关键词】** 水平褥式缝合; 水平内褥式缝合; 组织再生; 牙槽骨增量; 骨再生; 牙种植; 口腔黏膜; 腭侧半厚瓣唇侧卷入技术; 应力中断

**【中图分类号】** R78 **【文献标志码】** A **【文章编号】** 2096-1456(2023)03-0153-09

**【引用著录格式】** 屈依丽, 满毅. 水平内褥式缝合在组织增量术中的实践要点[J]. 口腔疾病防治, 2023, 31(3): 153-161. doi:10.12016/j.issn.2096-1456.2023.03.001.

**Key points to execute internal horizontal mattress suture in tissue augmentation** QU Yili<sup>1,2,3</sup>, MAN Yi<sup>1,2,4</sup>.

1. State Key Laboratory of Oral Diseases, Chengdu 610041, China; 2. National Clinical Research Center for Oral Diseases, Chengdu 610041, China; 3. Department of Prosthodontics, West China Hospital of Stomatology, Sichuan University, Chengdu 610041, China; 4. Department of Oral Implantology, West China Hospital of Stomatology, Sichuan University, Chengdu 610041, China

Corresponding author: MAN Yi, Email: manyi@scu.edu.cn, Tel: 86-13308083783

**【Abstract】** Ideal sutures can provide great fixation, wound closure and a stable environment for healing of the surgical site. Tension-free apposition sutures are important for tissue regeneration and could tackle insufficient amounts of soft and hard tissue, especially in missing tooth sites that require implantation. The internal horizontal mattress suture, similar to the conventional horizontal mattress suture, forms a rectangle that can be bisected by the incision with both intrusion and extrusion of the needle on each side. On the basis of the rectangle, the internal horizontal mattress suture emphasizes that the suture should be located below the incision, so the eversion of the wound margin is the highlight of this procedure. The internal horizontal mattress suture could stabilize the graft on the targeting tissue, realize the fixation of the collagen membrane, apically repositioned flap and soft tissue graft, reduce the tension on the incision, and further release the tension of the incision margin. Beyond the primary need for fixation and wound closure, internal horizontal mattress sutures can also achieve stress interruption that reduces the interference of the surrounding muscle and can better master wound tension with the assistance of interrupted sutures. Given the above advantages, horizontal internal mattress sutures have great potential in the application of implant-related regenerative surgery. In this review, ac-

**【收稿日期】** 2022-05-28; **【修回日期】** 2022-08-01

**【基金项目】** 国家自然科学基金项目(81970965); 四川省重点研发项目(2022YFS0041)

**【作者简介】** 屈依丽, 副教授, 博士, Email: qqyili@126.com

**【通信作者】** 满毅, 教授, 博士, Email: manyi@scu.edu.cn, Tel: 86-13308083783



微信公众号

according to our experience in clinical practice and the literature, we summarize the advantages of internal horizontal mattress sutures in tissue augmentation. In addition, the sites and sequence to insert the needle and the spatial relationship between the suture and incision are clarified with the rationale of the naming pattern, which is conducive to experience exchange and clinical practice.

**【Key words】** horizontal mattress suture; internal horizontal mattress suture; tissue regeneration; alveolar ridge augmentation; bone regeneration; dental implantation; oral mucosa; palatal roll envelope technique; stress interruption

**J Prev Treat Stomatol Dis, 2023, 31(3): 153-161.**

**【Competing interests】** The authors declare no competing interests.

This study was supported by the grants from National Natural Science Foundation of China (No.81970965); Sichuan Science and Technology Program (No.2022YFS0041).

种植义齿是牙缺失的修复手段之一<sup>[1]</sup>,然而种植区域常常面临软硬组织的不足,缺失牙位点因长期失牙的生理性骨吸收和重塑<sup>[2]</sup>,或牙周炎所引起的病理性牙槽骨量严重下降<sup>[3]</sup>,经术前评判需进行骨增量方能达到种植条件<sup>[4]</sup>;抑或是颊侧丰满度不足、或角化黏膜宽度不足,为了提供种植修复体在功能、美观方面更好的条件,需进行软组织增量<sup>[5]</sup>。

这些软硬组织缺失的临床场景,均需对种植位点进行切口设计、植入物或移植物的选择和后续的缝合、拆线<sup>[6]</sup>。然而,在涉及组织再生的手术领域,往往更关注作为研究热点的材料成分和形态<sup>[7-8]</sup>。缝合作为再生术中固定和关闭创口的必经之路,普遍应用于医学领域,缝合的方式也不断根据不同的临床场景更新改进<sup>[9]</sup>,其对于再生的影响值得关注。其中,减张是组织增量创口无张力闭合的基础,当术区张力不大,垂直切口可以满足小范围骨增量的张力需求,进行一侧垂直切口,颊侧瓣长度可以增加至原先的113.4%,双侧垂直切口则可以增加到124.2%<sup>[10]</sup>;在较大范围骨增量,需至少延长超过5 mm的组织瓣时,需考虑增加骨膜减张切口<sup>[11]</sup>,根据术区需求,可冠方牵拉颊侧瓣进行多个减张切口<sup>[12]</sup>,或将单个减张切口冠方骨膜锐性剥离,缝合至腭侧,使颊侧骨膜覆盖于牙槽嵴顶处<sup>[13]</sup>。

然而,完善的减张没有搭配合适的缝合技术,则可能功亏一篑,成功的缝合能够使深层组织紧密贴合,表层组织对位,并减少运动的机械应力和菌斑侵袭对创口愈合的影响。除了常规使用的间断缝合,水平内褥式缝合在拔牙后关创、骨增量等领域得到认可<sup>[14-16]</sup>,当前水平内褥式缝合的定义却未能满足临床场景,不利于同行沟通。因此笔者将根据临床经验和近年相关前沿研究,对不同场景水平内褥式缝合的变化进行总结,增加学术交流的便捷性。

## 1 水平内褥式缝合的命名根据与操作原则

水平内褥式缝合作为水平褥式缝合的分支,与常规水平褥式缝合类似,通过两针进针、两针出针形成一个能被切口平分的矩形,内褥式在矩形的基础上,强调经过切口的缝线需位于切口下方,因此创缘的外翻为该术式亮点。

统一对第一针进针点编号为A点,位于对侧不相邻的出针点为B点,位于A点对角线为C点,与A相邻位的出针点则定义为D点,可以发现AD线段、BC线段的平行关系是水平褥式缝合的核心,也是水平命名的根据。进一步根据与切口垂直的缝线所在位置,即AB线段和CD线段,即可细分为水平内褥式缝合(缝线走行于切口根方,图1a)或水平外褥式(缝线走行于切口冠方,图1b),本文聚焦水平内褥式缝合。

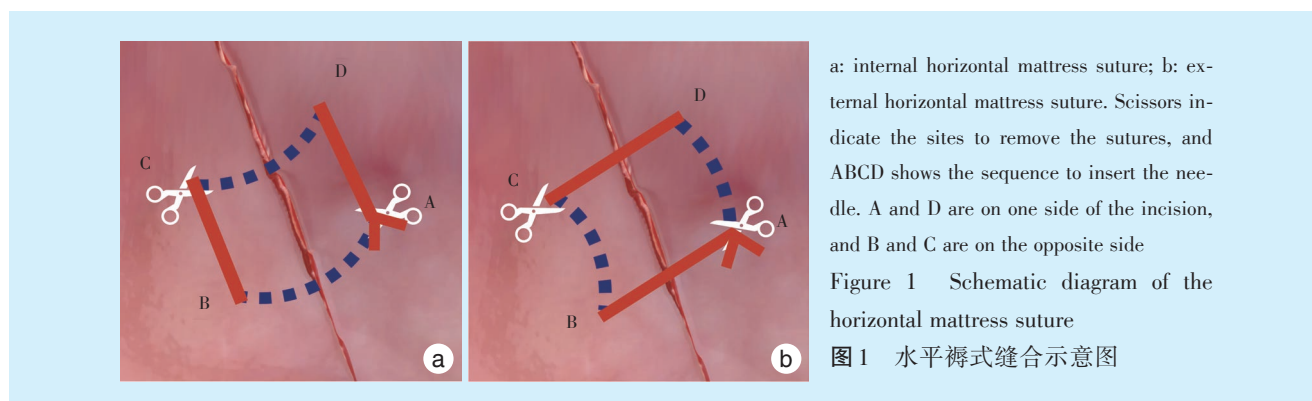
在临床上,水平内褥式缝合的应用不限于切口,因此当缝合不涉及切口时,规范进出针顺序及缝线与组织的空间关系,可见水平内褥式缝合及其改良术式的进出针顺序均为A→B→C→D。

水平内褥式缝合的打结位置均位于A或D点,打结方式可选择外科结或三叠结,注意张力、紧密对位。位于组织表面的A点尽量设置于颊侧,患者体验感较好,并在打结前利用镊子实现创口外翻,再次确认材料或移植体是否与组织紧密对位。此时缝合流程尚未结束,具体成效需还需考虑拆线对创口的影响。

拆线时,组织深面的可吸收缝线,只需将暴露的缝线剪去,无需完整拆线;用于关闭创口的不可吸收缝线则需进行对角线的剪线(图1),保证缝线拆除过程中,表面细菌、菌斑不带进组织内部,降低感染风险。

## 2 水平内褥式缝合与间断缝合的差别

间断缝合的优势在于其高效、易操作,但施加



于组织的力为线性,容易造成应力集中;而水平内褥式缝合形成的矩形线圈,能对组织形成类似于面的作用。

此外,与简单间断缝合相比,水平内褥式缝合能有效实现创口外翻、释放创缘的张力、牵拉两侧更多的组织,在关闭长切口时更受欢迎<sup>[17]</sup>。然而,水平内褥式缝合打结所需的力量更高,创缘血供相对容易受缝线压迫而阻断<sup>[18]</sup>,且术区张力高于0.1 N时,发生黏骨膜瓣开裂的几率是低张力状态(0.01 ~ 0.1 N)的4倍<sup>[19]</sup>,高张力状态下直接行水平内褥式缝合,容易损伤软组织造成缝合失败。

线圈打结闭合后,体外实验表明4-0的单一间断缝合和单一水平内褥式缝合两种术式的抗张强度无统计学差异,两者结合则能有效增强线圈的抗张强度<sup>[20]</sup>。当纳入人工唾液对缝线的影响后,不论材质和唾液浸泡时间,利用3-0的缝线进行间断缝合所获得的抗张强度均大于水平内褥式缝合,约为后者的两倍<sup>[21]</sup>,然而该结论的实验模型是两个单独的间断缝合,及单一的水平内褥式缝合进行对比。换言之,缝合术式对抗张强度的影响,可能与经过创缘的缝线数量有关,线圈的增加能提升抗张强度。因此,缝合与张力的关系以打结作为分界线,确保打结时不受额外的应力,进行水平内褥式缝合前创口需无张力初级闭合,打结形成线圈后虽然创缘的张力得到释放,缝线还需应对术后肿胀<sup>[22]</sup>、唾液冲刷、口腔卫生管理<sup>[23]</sup>和咀嚼肌运动对缝合的干扰,辅以间断缝合,增加线圈数量可以更灵活调整抗张强度,并起到辅助对位的效果。

对缝合方法选择的验证可以通过定量或定性的评价标准进行评估。术后24 h早期愈合指标包括再上皮化迹象、出血、炎症状态<sup>[24]</sup>;术后1~2周中期创口是否无瘢痕、纤维沉积、坏死<sup>[25]</sup>;术后3个月到10年的中长期瘢痕的宽度、轮廓、缝合印记、

颜色和整体形态<sup>[26]</sup>。上述单一的评价标准具有时效性,因此有学者整合了软组织愈合在炎症、增殖、重建不同阶段需着重观察的要点,并结合患者主观疼痛感受综合评估<sup>[27]</sup>,进一步协助判断手术设计和操作是否合适。

### 3 水平内褥式缝合的灵活应用及实践要点

水平内褥式缝合可释放创缘的张力、外翻创缘,或利用AD线段与BC线段的重叠,紧密贴合组织或材料,涉及减张、移植物辅助关创时,其优势将得到体现。

#### 3.1 骨组织增量

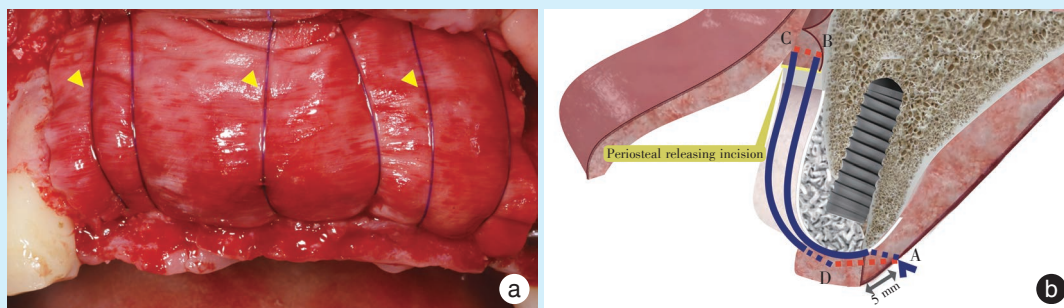
引导骨再生(guided bone regeneration, GBR)是骨增量的手段之一,需利用屏障膜隔离软硬组织,为骨组织的生长留出空间。

GBR填入颗粒状骨代用品、屏障膜覆盖后,使用骨膜钉固定胶原膜已被证实与不固定、直接缝合关创相比,可提供更稳定的骨再生环境,进一步保证骨增量疗效<sup>[28]</sup>,却也伴随二次取出、损伤原位重要解剖结构的可能。

除了骨膜钉外,屏障膜利用缝线穿过原位软组织进行柔性的固定,其经济成本更低,在一篇系统评价中显示,进行骨膜钉或缝线固定相较未固定、直接关创能获得更多的垂直新生骨量<sup>[29]</sup>。

**3.1.1 胶原膜的固定** 置入胶原膜前,需切开、翻全厚瓣完整暴露植骨区域,并在翻瓣区域的颊侧超过植骨区域根方1~2 mm进行减张切口及钝性分离,并保证创口能无张力关闭的前提下,植入骨代用品、固定胶原膜。为了固定胶原膜于软硬组织之间,这时关注颊侧的减张切口,腭侧瓣上的A、D两点需为后续的创口关闭预留空间,位于切缘的腭侧5~10 mm,此时术区根方骨膜未被翻起,仍与根方骨面紧密贴合,于骨膜上B、C两点一次穿针,能起到加强固定的作用(图2)。B、C点位于骨代





a: clinical picture; b: schematic diagram. Each yellow arrow indicates a single internal horizontal mattress suture, and ABCD shows the sequence to insert the needle. A and D need to reserve space for wound closure and are located 5-10 mm away from the palatal margin of the incision. B and C are located on the periosteum 1 mm below the bone substitute and collagen membrane

Figure 2 Internal horizontal mattress suture to fix the collagen membrane below lines AB and CD

图2 水平内褥式缝合固定胶原膜于AB、CD线段下方

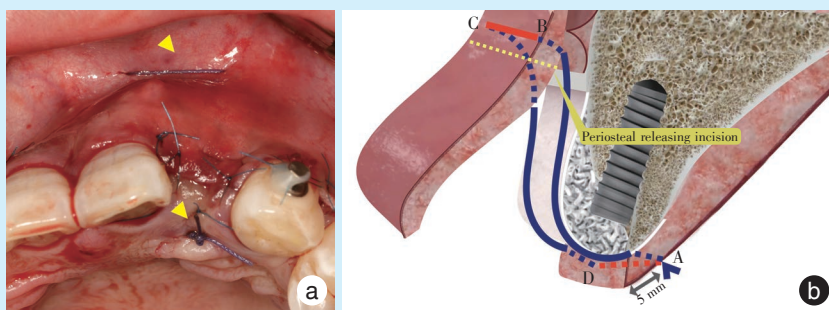
用品和胶原膜根方 1 mm 的骨膜上,不在唇侧的半厚瓣上,能减少胶原膜与具有动度的颊侧半厚瓣的联系,进一步减少运动牵拉对膜位置的影响,此时须注意的是,全程缝线仅通过加压固定胶原膜,而非在胶原膜上穿针,且两侧最边缘的缝线需距离胶原膜边缘 2 mm,保证胶原膜边缘不翻起,并尽可能把骨代用品固定在植骨区域而不会像两侧散开,有效隔离骨代用品和软组织。

多个牙位的骨增量,一次水平内褥式缝合往往不能满足胶原膜固定的需求,且其下方存在骨代用品,需从两侧向中间进行缝合,防止骨代用品

从两侧溢出,达到集中和稳定骨代用品。

3.1.2 应力中断 大范围的骨增量手术,由于软组织量差进一步增加,创口关闭难度进一步增高,为了保证创口的稳定性,需完善减张<sup>[30-31]</sup>,并进一步借助应力中断降低周围唇颊肌牵拉的影响。

此时可延用固定胶原膜 A、D 两点在腭侧瓣上的相对位置,调整 B、C 点,使 BC 线段与前庭沟平行,B 点和 C 点位于唇颊侧黏膜瓣上减张切口所新形成的创面冠方边缘往根方 1 mm 处,常规 B 点全程穿出黏膜出针、C 点进针(图 3),通过缝合和打结可以阻断唇颊肌应力,维持术区稳定性。



a: clinical picture; b: schematic diagram. Each yellow arrow indicates a single internal horizontal mattress suture, ABCD shows the sequence to insert the needle. A and D need to reserve space for wound closure and are located 5-10 mm away from the palatal margin of the incision. B and C are located 1 mm below the tension-releasing incision at the labial or buccal flap

Figure 3 Internal horizontal mattress suture realizes stress interruption

图3 水平内褥式缝合实现应力中断

对于需要进行 GBR 的患者,均建议在唇颊侧未翻瓣的减张切口根方进行胶原膜固定,并在关创前对唇颊侧游离瓣减张切口进行应力中断缝合,有利于术区稳定性。

3.1.3 创口关闭 当缝合失效,将直接造成创口开裂、膜的暴露,降低骨增量的效果<sup>[32]</sup>,现有系统评价已表明,以骨代用品为媒介的骨增量手术中,感染、膜暴露及创口软组织开裂是导致术后水平、垂

直骨量下降及骨开裂等不良结果的因素<sup>[32-33]</sup>。其中,创口微开裂、进一步导致膜的暴露是垂直和水平骨增量最常见的并发症<sup>[34-35]</sup>,能平均降低 76.24% 的水平骨量<sup>[36]</sup>,且发生概率与选择的膜材料类型无关<sup>[37]</sup>,因此创口关闭在骨增量术中是至关重要的。

水平内褥式缝合对于牙槽嵴顶切口的关闭,借助外翻,能避免创缘内卷,增加创面接触面积,且黏膜的愈合机制与皮肤类似但不同<sup>[38-39]</sup>,切口处

重建的胞外基质纤维排序模式接近正常组织,不易因外翻发生三明治效应(sandwich phenomenon),即表层的角化或非角化上皮组织未闭合,暴露下方结缔组织,致仅下方深层黏膜下层和结缔组织连续性愈合<sup>[40]</sup>。但水平内褥式缝合在切口两侧组织的对位较间断缝合难度高,为了保证创缘正确对位,可先于龈乳头等解剖位置通过垂直内褥式

使创口基本对位,再将A、D两点位于颊侧,B、C点置于腭侧,常规水平内褥式缝合,边距和针距均为3~5 mm,如此能均衡两侧的张力,形成“饺子皮样”外观。但临床上可以发现,单纯的水平内褥式缝合不一定能满足关创的基本需求,所以在水平内褥式缝合上再辅以间断缝合(图4)。

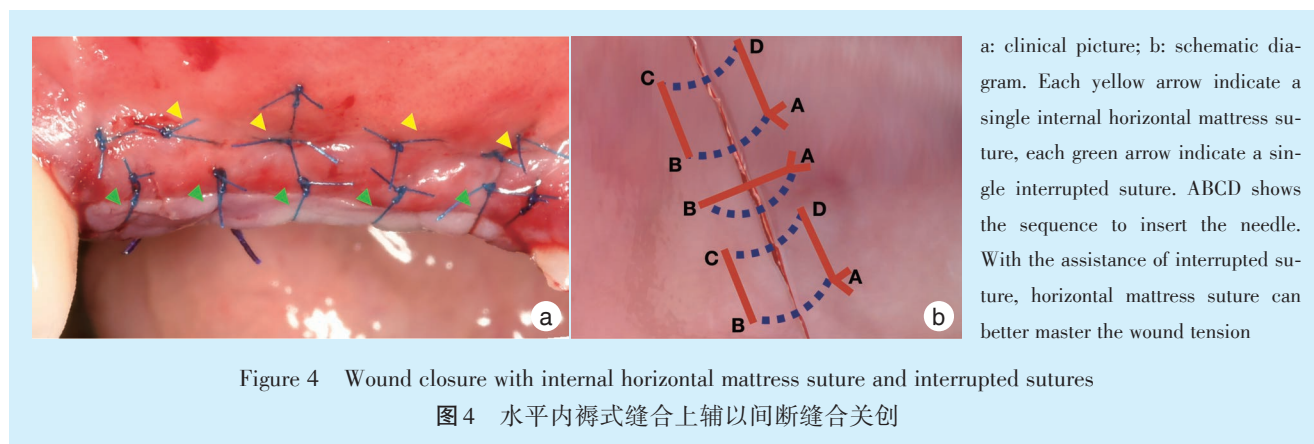


Figure 4 Wound closure with internal horizontal mattress suture and interrupted sutures

图4 水平内褥式缝合上辅以间断缝合关创

### 3.2 颊侧丰满度不足或角化黏膜不足

角化黏膜不足与种植体周炎症、软组织退缩、刷牙不适等并发症相关<sup>[41]</sup>,但尚不足以作为种植修复的危险因素,目前对于其宽度仍没有定性的要求<sup>[42]</sup>。2017年世界牙周和种植体周疾病分类研讨会第四次共识报告已明确指出种植体周应存在3~4 mm高的角化或非角化黏膜,当种植体周具备足够的角化黏膜,患者的感受性更好<sup>[42]</sup>,其他研究也显示,≥2 mm的角化黏膜宽度能起到更好的封闭作用,利于菌斑的清除,降低种植体周黏膜炎的发生<sup>[41]</sup>,有益于种植体长期预后。

因此,植入后、冠修复前,需确认术区种植体的骨结合良好,但出现种植体周轮廓塌陷、角化黏膜不足时,可以通过结缔组织移植(connective tissue graft, CTG)、角化黏膜条带移植等不同术式,借由软组织增量增加缺牙区的唇颊侧丰满度和角化黏膜宽度,改善黏膜退缩和控制菌斑<sup>[43]</sup>。在术前根据缺失量确定手术类型,从单纯切口到组织移植,与水平褥式缝合相关的手术包括腭侧半厚瓣唇侧卷入技术<sup>[44-45]</sup>及游离结缔组织、根向复位瓣、角化黏膜条带移植,以改善不同临床场景的软组织缺失。

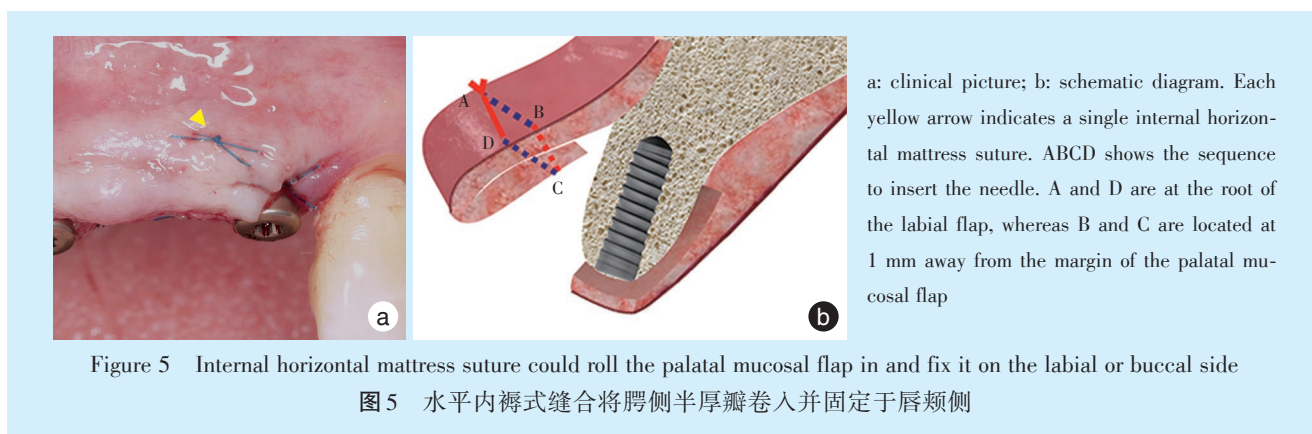
3.2.1 上颌腭侧半厚瓣唇侧卷入技术与游离结缔组织移植 当唇侧丰满度欠佳时,可以利用腭侧带蒂的半厚瓣卷入唇侧<sup>[44-45]</sup>,以位于唇侧黏膜瓣根

方的A进针,及腭侧半厚瓣唇侧边缘的B点从根方向冠方出针、C点进针,最后回到唇侧黏膜瓣根方D点,B、C点需距离近、远中边缘以及腭侧边缘约1 mm,而A、D点的定位参考B、C点。此时AD线段、BC线段相当(图5),打结缝线使黏骨膜瓣平整贴附在唇侧。当涉及多颗牙缺失时,由于宽度较大,建议在每个牙位分别一针水平内褥式缝合进行固定。

上颌前牙的美学要求较高,当颊侧的组织缺失量较大,单纯腭侧半厚瓣唇侧卷入技术无法满足对丰满度的需求,以美观为诉求进行再生手术时,可以进行单独结缔组织移植<sup>[46-47]</sup>,或在腭侧半厚瓣唇侧卷入技术基础上辅以结缔组织移植,进一步增加唇侧软组织的量。取上颌供区的游离结缔组织,A、D点位于唇颊侧黏膜瓣欲增厚的位置,B、C点位于游离结缔组织水平向中线的边缘约1 mm(图6),才能尽可能使结缔组织平整贴附于颊侧瓣上。当游离结缔组织面积较大时,可将单个近远中向的水平内褥式缝合调整为多个近远中向的水平内褥式缝合。

3.2.2 根向复位瓣受区移植物与根向复位瓣的固定 下颌可采用根向复位瓣<sup>[48]</sup>和游离结缔组织进行软组织增量。角化黏膜宽度及位置决定了切口位置,当角化黏膜量介于3~4 mm可进行根向复位瓣时,在颊侧膜龈联合冠方1 mm处做半厚的





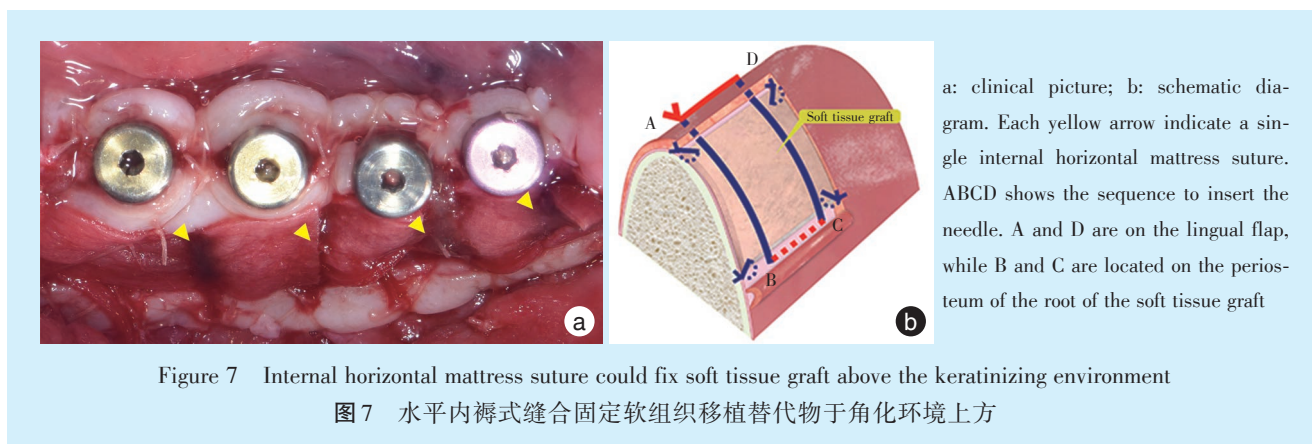
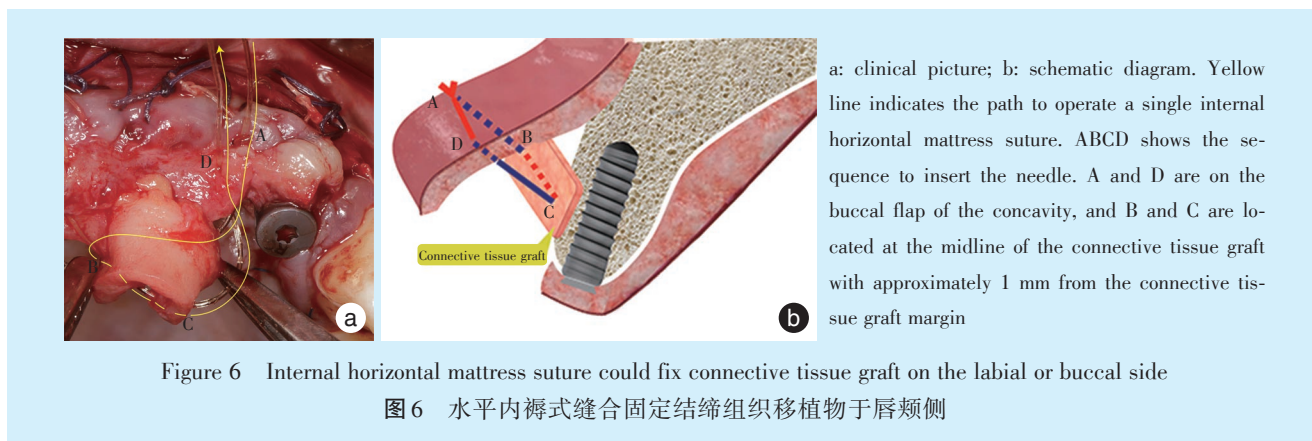
横行切口,翻开颊侧半厚瓣,固定于根方,同时保证其舌侧具有2 mm以上的角化黏膜,切口的腭侧边缘与根向复位瓣的冠方边缘之间为角化环境。利用缝线加压力于软组织移植替代物<sup>[49-50]</sup>,使其覆盖于角化环境上方,能降低运动和进食的干扰。


固定软组织移植替代物时,A、D点位于舌侧瓣上;B、C点位于软组织移植替代物根方的骨膜上(图7),一针完成B、C点的进针与出针后,由于此时软组织移植替代物与胶原膜不同,其下方不存在骨代用品,先进行中心的定点,再固定近、远中,能更好控制软组织移植替代物的位置,最后在理

想的位置,用间断缝合遵照先近中、后远中的顺序固定软组织移植替代物的四角。

完成软组织移植替代物的固定后,还需固定根向复位瓣,其稳定性有助于冠方角化环境的生长。利用位于颊侧半厚瓣的A、D点与根向复位在骨膜上的目标位点B、C(图8),使角化黏膜固定在骨膜上,B、C点的位置建议距离种植体唇颊侧边缘4 mm以上,从而保证退缩后仍有2~3 mm的角化黏膜存留决定了角化环境的范围<sup>[51]</sup>。

水平内褥式缝合的变化相对多且复杂,主要掌握进出针顺序:A→B→C→D,根据缝合目的,





a: clinical picture; b: schematic diagram. Each yellow arrow indicates a single internal horizontal mattress suture. ABCD shows the sequence to insert the needle. A and D are on the buccal mucosal flap, while B and C are located on the repositioned sites on the periosteum

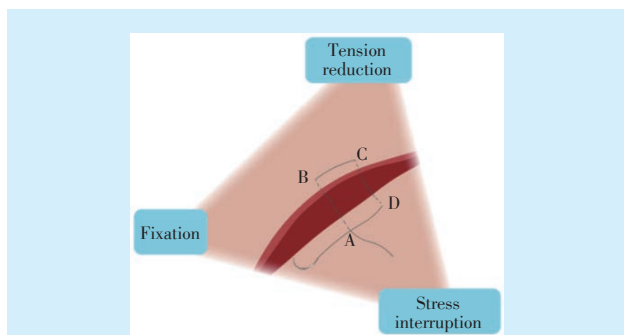
Figure 8 Internal horizontal mattress suture could fix an apically repositioned flap

图8 水平内褥式缝合固定根向复位瓣

如:关创、固定、应力中断,结合组织类型,确定缝合位置,即可灵活运用。

#### 4 水平内褥式缝合的优势

水平内褥式缝合根据缝合的目的不同,有不同的形式和进出针位置,发挥不同的功效(图9)。目标为切口时,创缘外翻无张力,补偿术后组织肿胀,最终形成端对端的愈合;当目标不是切口,而是固定移植物时,分别位于组织和移植物的线段在打结后密合,使两者对位。当组织为未翻起的黏骨膜瓣,固定作用会进一步加强。水平内褥式缝合还可以起到应力中断,在唇颊侧游离瓣的减张切口处仅穿黏膜瓣、而不通过骨膜,减少唇颊肌运动干扰。



ABCD shows the sequence to insert the needle

Figure 9 Advantages of internal horizontal mattress suture

图9 水平内褥式缝合的功效

#### 5 总结

缝合的成功需考虑材料、术式、拆线三方面,水平内褥式缝合能够在对位的同时,根据不同的缝合路径,进一步起到外翻或加压固定的作用,比常规间断更能适应软硬组织量不匹配的情况,在种植的再生性手术领域中,从GBR深层固定胶原膜、稳定减张切口到表层的关创,以及软组织增量术中上颌的腭侧半厚瓣唇侧卷入技术、结缔组织

移植,到下颌固定根向复位瓣和角化环境软组织移植替代物的固定,水平内褥式缝合的优势均可体现,并获得可接受的效果。

**【Author contributions】** Qu YL wrote this review. Man Y designed this study. All authors read and approved the final manuscript as submitted.

**【致谢】** 感谢齿象无形李晗卿视觉团队为本综述提供示意图

#### 参考文献

- [1] La MG, Pranno N, Annibali S, et al. Survival and complication rates of tooth-implant *versus* freestanding implant supporting fixed partial prosthesis: a systematic review and meta-analysis[J]. J Prosthodont Res, 2021, 65(1): 1-10. doi: 10.2186/jpr.JPOR\_2019\_494.
- [2] Couso-Queiruga E, Stuhr S, Tattan M, et al. Post-extraction dimensional changes: a systematic review and meta-analysis[J]. J Clin Periodontol, 2021, 48(1): 126-144. doi: 10.1111/jcpe.13390.
- [3] Abusleme L, Hoare A, Hong BY, et al. Microbial signatures of health, gingivitis, and periodontitis[J]. Periodontol 2000, 2021, 86(1): 57-78. doi: 10.1111/prd.12362.
- [4] Zhou Y, Si M, Liu Y, et al. Likelihood of needing facial bone augmentation in the anterior maxilla of Chinese Asians: a cone beam computed tomography virtual implant study[J]. Clin Implant Dent Relat Res, 2019, 21(3): 503-509. doi: 10.1111/cid.12787.
- [5] Daniel ST, Nadja N, Elena F, et al. Effects of soft tissue augmentation procedures on peri-implant health or disease: a systematic review and meta-analysis[J]. Clin Oral Implants Res, 2018, 29: 32-49. doi: 10.1111/clr.13114.
- [6] 王俊成, 刘洪臣. 口腔种植常用缝合技术[J]. 口腔颌面修复学杂志, 2019, 20(1): 55-57. doi: 10.19748/j.cn.kqxf.1009-3761.2019.01.012.
- [7] Wang JC, Liu HC. Suturing methods for dental implantation [J]. Chin J Prosthodontics, 2019, 20(1): 55-57. doi: 10.19748/j.cn.kqxf.1009-3761.2019.01.012.
- [8] Hu C, Chu C, Liu L, et al. Dissecting the microenvironment around biosynthetic scaffolds in murine skin wound healing[J]. Sci Adv, 2021, 7(22): eabf0787. doi: 10.1126/sciadv.abf0787.
- [9] Chu C, Liu L, Rung S, et al. Modulation of foreign body reaction and macrophage phenotypes concerning microenvironment[J]. J Biomed Mater Res A, 2020, 108(1): 127-135. doi: 10.1002/jbm.

- a.36798.
- [9] Beidas OE, Gusenoff JA. Deep and superficial closure[J]. *Aesthet Surg J*, 2019, 39(Suppl2): S85-S93. doi: 10.1093/asj/sjy208.
- [10] Park JC, Kim CS, Choi SH, et al. Flap extension attained by vertical and periosteal-releasing incisions: a prospective cohort study [J]. *Clin Oral Implants Res*, 2012, 23(8): 993-998. doi: 10.1111/j.1600-0501.2011.02244.x.
- [11] Traboulsi-Garet B, González-Barnadas A, Camps-Font O, et al. Influence of different incision designs on flap extension: a cadaveric animal model[J]. *J Oral Implantol*, 2021, 47(5): 395-400. doi: 10.1563/aaaid-joi-D-20-00026.
- [12] Inoko M, Rubin S, Ono Y, et al. Releasing incisions using Upward-Motion scissors technique for flap mobilization for guided bone regeneration or periodontal surgery: technical introduction and a case report[J]. *Int J Periodontics Restorative Dent*, 2018, 38(4): 503-507. doi: 10.11607/prd.3205.
- [13] Arabadzhiev IH, Maurer P, Stevao E. Buccal periosteal inversion (BUPI) for defect closure and keratinized gingiva width preservation after tooth extraction-technique modification[J]. *Saudi Dent J*, 2021, 33(8): 1049-1054. doi: 10.1016/j.sdentj.2021.05.004.
- [14] Acar AH, Kazancıoğlu HO, Erdem NF, et al. Is horizontal mattress suturing more effective than simple interrupted suturing on postoperative complications and primary wound healing after impacted mandibular third molar surgery?[J]. *J Craniofac Surg*, 2017, 28(7): e657-e661. doi: 10.1097/SCS.00000000000003813.
- [15] Nunes MP, Nunes L, Filho D, et al. Bone ring technique for the treatment of vertical and horizontal bone defects with immediate implants: a report of two cases[J]. *Int J Periodontics Restorative Dent*, 2021, 41(3): 413-421. doi: 10.11607/prd.4401.
- [16] DeStavola L, Tunkel J, Fincato A, et al. The vestibular shifted flap design for vertical bone augmentation in the maxilla: case report and technical notes[J]. *Int J Periodontics Restorative Dent*, 2021, 41(3): 367-373. doi: 10.11607/prd.4471.
- [17] Moody BR, Mccarthy JE, Linder J, et al. Enhanced cosmetic outcome with running horizontal mattress sutures[J]. *Dermatol Surg*, 2005, 31(10): 1313-1316. doi: 10.1111/j.1524-4725.2005.31209.
- [18] Marsidi N, Vermeulen S, Horeman T, et al. Measuring forces in suture techniques for wound closure[J]. *J Surg Res*, 2020, 255: 135-143. doi: 10.1016/j.jss.2020.05.033.
- [19] Burkhardt R, Lang NP. Role of flap tension in primary wound closure of mucoperiosteal flaps: a prospective cohort study[J]. *Clin Oral Implants Res*, 2010, 21(1): 50-54. doi: 10.1111/j.1600-0501.2009.01829.x.
- [20] González BA, Camps FO, Espanya GD, et al. *In vitro* tensile strength study on suturing technique and material[J]. *J Oral Implantol*, 2017, 43(3): 169-174. doi: 10.1563/aaaid-joi-D-16-00164.
- [21] Taysi AE, Ercal P, Sismanoglu S. Comparison between tensile characteristics of various suture materials with two suture techniques: an *in vitro* study[J]. *Clin Oral Investig*, 2021, 25(11): 6393-6401. doi: 10.1007/s00784-021-03943-3.
- [22] Singh S, Young A, Mcnaught CE. The physiology of wound healing [J]. *Surgery (Oxford)*, 2017, 35(9): 473-477. doi: 10.1016/j.mp-sur.2017.06.004.
- [23] Alsarhan M, Alnofaie H, Ateeq R, et al. The effect of chlorhexidine and listerine® mouthwashes on the tensile strength of selected absorbable sutures: an *in vitro* study[J]. *Biomed Res Int*, 2018: 8531706. doi: 10.1155/2018/8531706.
- [24] Marini L, Rojas M, Sahrman P, et al. Early wound healing score: a system to evaluate the early healing of periodontal soft tissue wounds[J]. *J Periodontal Implant Sci*, 2018, 48(5): 274-283. doi: 10.5051/jpis.2018.48.5.274.
- [25] Wachtel H, Schenk G, Böhm S, et al. Microsurgical access flap and enamel matrix derivative for the treatment of periodontal intra-bony defects: a controlled clinical study[J]. *J Clin Periodontol*, 2003, 30(6): 496-504. doi: 10.1034/j.1600-051x.2003.00013.x.
- [26] Wessels R, De Roose S, De BT, et al. The mucosal scarring index: reliability of a new composite index for assessing scarring following oral surgery[J]. *Clin Oral Investig*, 2019, 23(3): 1209-1215. doi: 10.1007/s00784-018-2535-6.
- [27] Hamzani Y, Chaushu G. Evaluation of early wound healing scales/indexes in oral surgery: a literature review[J]. *Clin Implant Dent Relat Res*, 2018, 20(6): 1030-1035. doi: 10.1111/cid.12680.
- [28] Mir MJ, Wui H, Jung RE, et al. Influence of blinded wound closure on the volume stability of different GBR materials: an *in vitro* cone-beam computed tomographic examination[J]. *Clin Oral Implants Res*, 2016, 27(2): 258-265. doi: 10.1111/clr.12590.
- [29] Wessing B, Lettner S, Zechner W. Guided bone regeneration with collagen membranes and particulate graft materials: a systematic review and Meta-analysis[J]. *Int J Oral Maxillofac Implants*, 2018, 33(1): 87-100. doi: 10.11607/jomi.5461.
- [30] Smith MM. The periosteal releasing incision[J]. *J Vet Dent*, 2008, 25(1): 65-68. doi: 10.1177/089875640802500115.
- [31] Abed PF, El CE, Boltchi F, et al. The novel periosteal flap stretch technique: a predictable method to achieve and maintain primary closure in augmentative procedures[J]. *J Int Acad Periodontol*, 2020, 22(1): 11-20.
- [32] Tay JH, Ng E, Lu XJ, et al. Healing complications and their detrimental effects on bone gain in vertical-guided bone regeneration: a systematic review and meta-analysis[J]. *Clin Implant Dent Relat Res*, 2022, 24(1): 43-71. doi: 10.1111/cid.13057.
- [33] Lim G, Lin GH, Monje A, et al. Wound healing complications following guided bone regeneration for ridge augmentation: a systematic review and Meta-analysis[J]. *Int J Oral Maxillofac Implants*, 2018, 33(1): 41-50. doi: 10.11607/jomi.5581.
- [34] Rocchietta I, Fontana F, Simion M. Clinical outcomes of vertical bone augmentation to enable dental implant placement: a systematic review[J]. *J Clin Periodontol*, 2008, 35(Suppl 8): 203-215. doi: 10.1111/j.1600-051x.2008.01271.x.
- [35] Tay JR, Lu XJ, Lai WM, et al. Clinical and histological sequelae of surgical complications in horizontal guided bone regeneration: a systematic review and proposal for management[J]. *Int J Implant Dent*, 2020, 6(1): 76. doi: 10.1186/s40729-020-00274-y.
- [36] Garcia J, Dodge A, Luepke P, et al. Effect of membrane exposure on guided bone regeneration: a systematic review and meta-analysis[J]. *Clin Oral Implants Res*, 2018, 29(3): 328-338. doi: 10.1111/clr.13121.
- [37] Thoma DS, Bienz SP, Figuero E, et al. Efficacy of lateral bone augmentation performed simultaneously with dental implant place-



- ment: a systematic review and meta-analysis[J]. *J Clin Periodontol*, 2019, 46 (Suppl 21): 257-276. doi: 10.1111/jcpe.13050.
- [38] Shah M, Foreman DM, Ferguson MW. Neutralisation of TGF- $\beta$ 1 and TGF- $\beta$ 2 or exogenous addition of TGF- $\beta$ 3 to cutaneous rat wounds reduces scarring[J]. *J Cell Sci*, 1995, 108(Pt3): 985-1002. doi: 10.1242/jcs.108.3.985.
- [39] Li X, Guo L, Yang X, et al. TGF- $\beta$ 1-induced connexin43 promotes scar formation *via* the Erk/MMP-1/collagen III pathway[J]. *J Oral Rehabil*, 2020, 47(Suppl 1): 99-106. doi: 10.1111/joor.12829.
- [40] Blattner CM, Markus B, Lear W. Correction of "sandwiching phenomenon" following horizontal mattress suture[J]. *J Am Acad Dermatol*, 2018, 78(4): e87-e88. doi: 10.1016/j.jaad.2017.05.042.
- [41] Souza AB, Tormena M, Matarazzo F, et al. The influence of peri-implant keratinized mucosa on brushing discomfort and peri-implant tissue health[J]. *Clin Oral Implants Res*, 2016, 27(6): 650-655. doi: 10.1111/clr.12703.
- [42] Ravidà A, Arena C, Tattan M, et al. The role of keratinized mucosa width as a risk factor for peri-implant disease: a systematic review, meta-analysis, and trial sequential analysis[J]. *Clin Implant Dent Relat Res*, 2022, 24(3): 287-300. doi: 10.1111/cid.13080.
- [43] Thoma DS, Cosyn J, Fickl S, et al. Soft tissue management at implants: summary and consensus statements of group 2. The 6th EAO Consensus Conference 2021[J]. *Clin Oral Implants Res*, 2021, 32(Suppl 21): 174-180. doi: 10.1111/clr.13798.
- [44] Man Y, Wu Q, Wang T, et al. Split pedicle roll envelope technique around implants and pontics: a prospective case series study [J]. *Int J Oral Maxillofac Surg*, 2015, 44(10): 1295 - 1301. doi: 10.1016/j.ijom.2015.04.012.
- [45] Man Y, Wang Y, Qu Y, et al. A palatal roll envelope technique for peri-implant mucosa reconstruction: a prospective case series study[J]. *Int J Oral Maxillofac Surg*, 2013, 42(5): 660-665. doi: 10.1016/j.ijom.2013.01.008.
- [46] Korkmaz B, Balli U. Clinical evaluation of the treatment of multiple gingival recessions with connective tissue graft or concentrated growth factor using tunnel technique: a randomized controlled clinical trial[J]. *Clin Oral Investig*, 2021, 25(11): 6347 - 6356. doi: 10.1007/s00784-021-03935-3.
- [47] Seyssens L, De LL, Cosyn J. Immediate implant placement with or without connective tissue graft: a systematic review and meta-analysis[J]. *J Clin Periodontol*, 2021, 48(2): 284 - 301. doi: 10.1111/jcpe.13397.
- [48] Carnio J, Camargo PM, Klokkevold PR, et al. Use of the modified apically repositioned flap technique to create attached gingiva in areas of no keratinized tissue: a clinical and histologic evaluation [J]. *Int J Periodontics Restorative Dent*, 2017, 37(3): 363-369. doi: 10.11607/prd.2824.
- [49] Li W, Wang F, Dong F, et al. CGF membrane promotes periodontal tissue regeneration mediated by hUCMSCs through upregulating TAZ and osteogenic differentiation genes[J]. *Stem Cells Int*, 2021: 6644366. doi: 10.1155/2021/6644366.
- [50] Tabatabaei F, Aghamohammadi Z, Tayebi L. *In vitro* and *in vivo* effects of concentrated growth factor on cells and tissues[J]. *J Biomed Mater Res A*, 2020, 108(6): 1338-1350. doi: 10.1002/jbm.a.36906.
- [51] Monje A, Blasi G, Nart J, et al. Soft tissue conditioning for the surgical therapy of peri-implantitis: a prospective 12-month study[J]. *Int J Periodontics Restorative Dent*, 2020, 40(6): 899 - 906. doi: 10.11607/prd.4554.

(编辑 张琳,曾曙光)



官网



**【作者简介】** 屈依丽,副教授,四川大学华西口腔医院修复科,2011~2012年在美国哈佛大学从事博士后研究工作,现任国际牙医协会 IADR 会员、中华口腔医学会会员、中华口腔医学学会计算机专业委员会委员;先后主持多项国家级、省部级项目,对软组织再生机制、生物材料开发设计、材料介导骨再生机制等方向有深入研究,在国内外知名期刊发表论文 20 余篇,参编和参译多本口腔种植修复相关著作,作为副主编的专著入选人民卫生出版社中国医药学术原创精品图书出版工程。



**【通信作者简介】** 满毅,教授,四川大学华西口腔医院种植科主任,种植教研室主任,博士研究生导师,现任中华口腔医学会种植专业委员会常务委员、国际骨再生基金会中国区负责人、国际口腔种植牙医师协会中国专家委员会会长、四川省口腔种植专业委员会主任委员、国际牙医师学院专家组成员、国际种植学会专家组成员;对牙槽嵴骨量严重不足、种植修复数字化技术、软组织再生等多个方面有深入研究。2010~2012年在美国 Tufts 大学牙学院被聘为临床讲师,2011~2012年哈佛大学访问学者,在口腔种植领域具有较强的国际影响力。满毅教授团队改良多种种植外科和修复技术及基础研究成果,已在 *Science Advance*、*ACS nano*、*CIDRR* 等顶尖期刊发表论文 60 余篇,主编出版 3 部口腔种植临床专著,主持多项国际、国家、省部级课题。